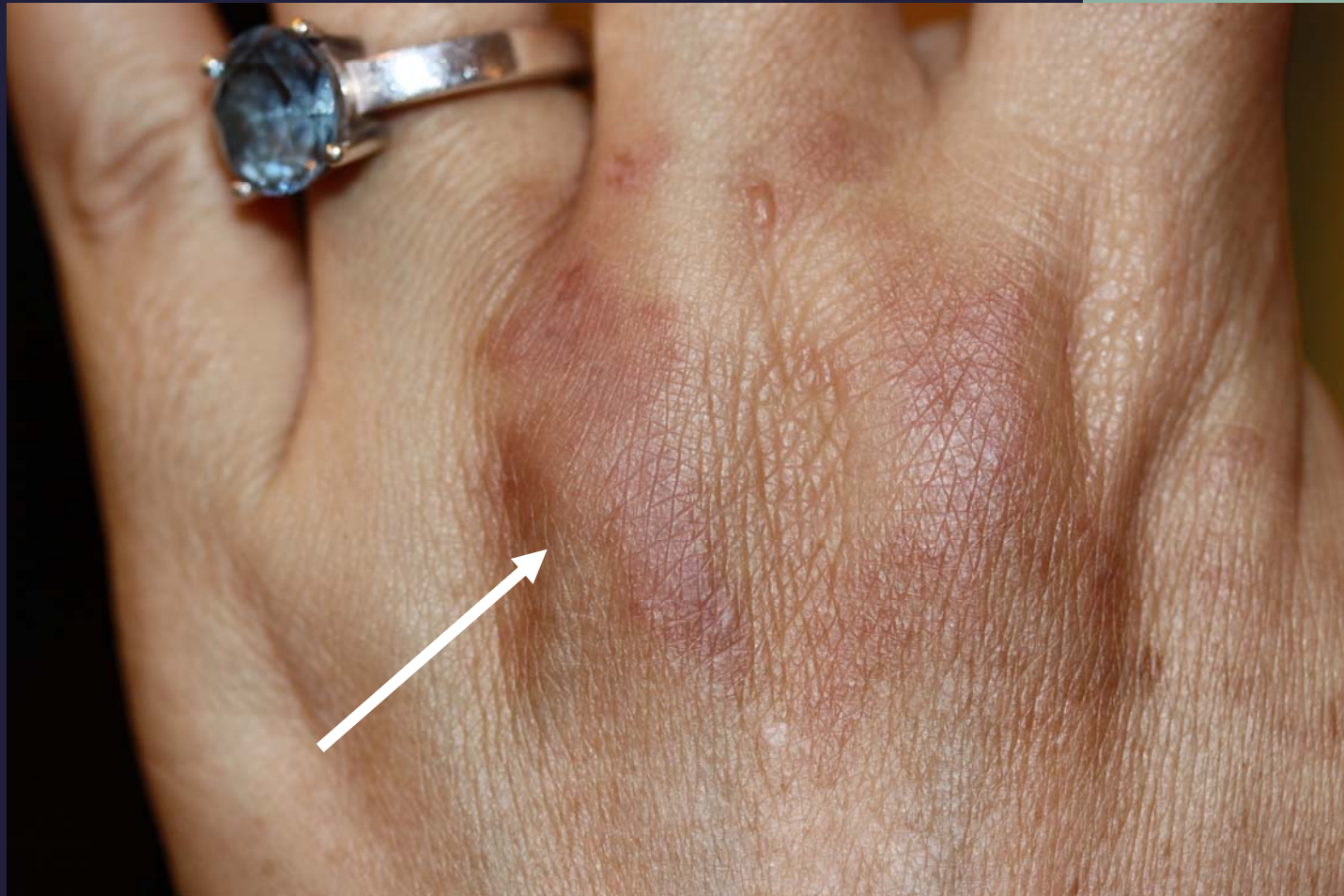
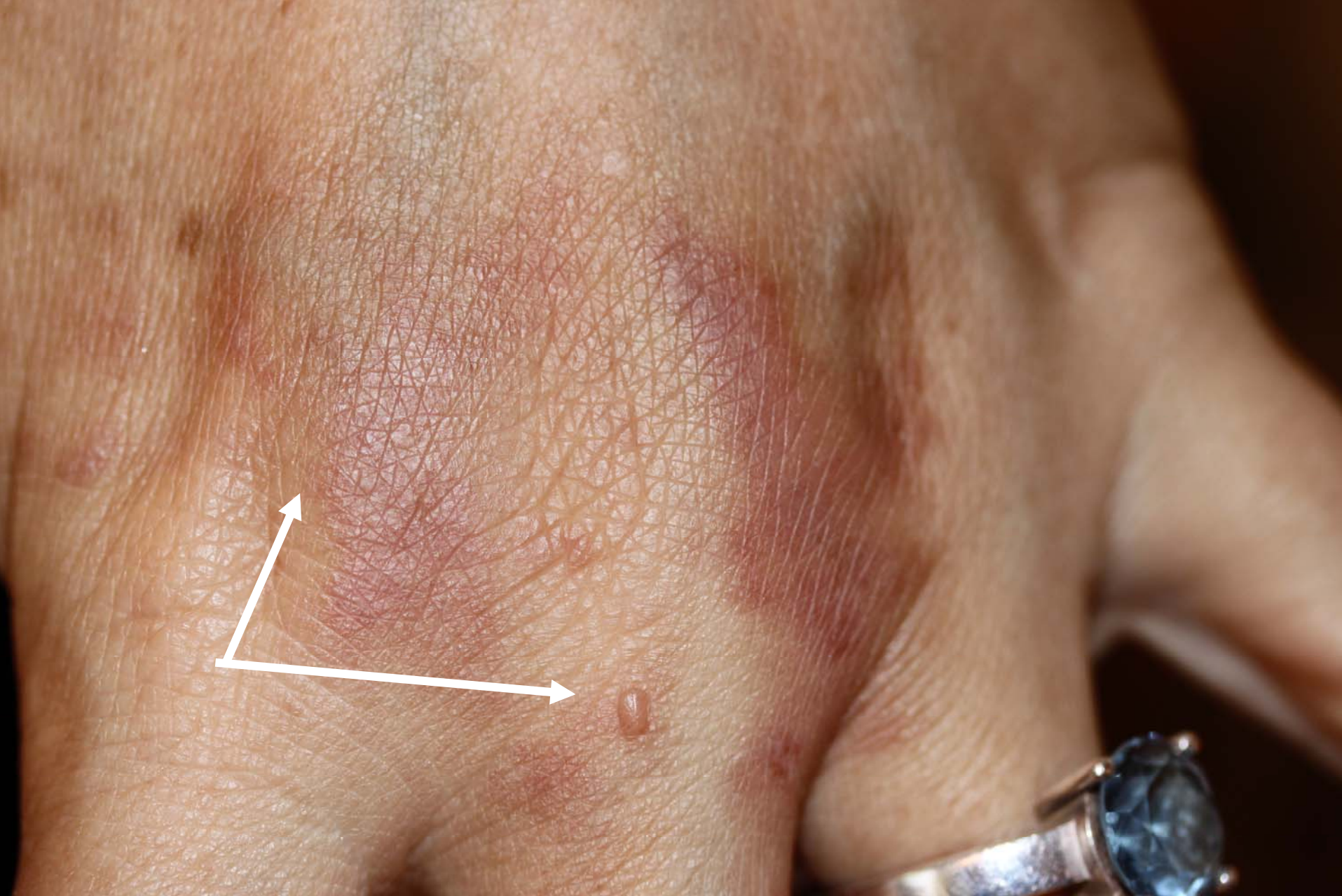
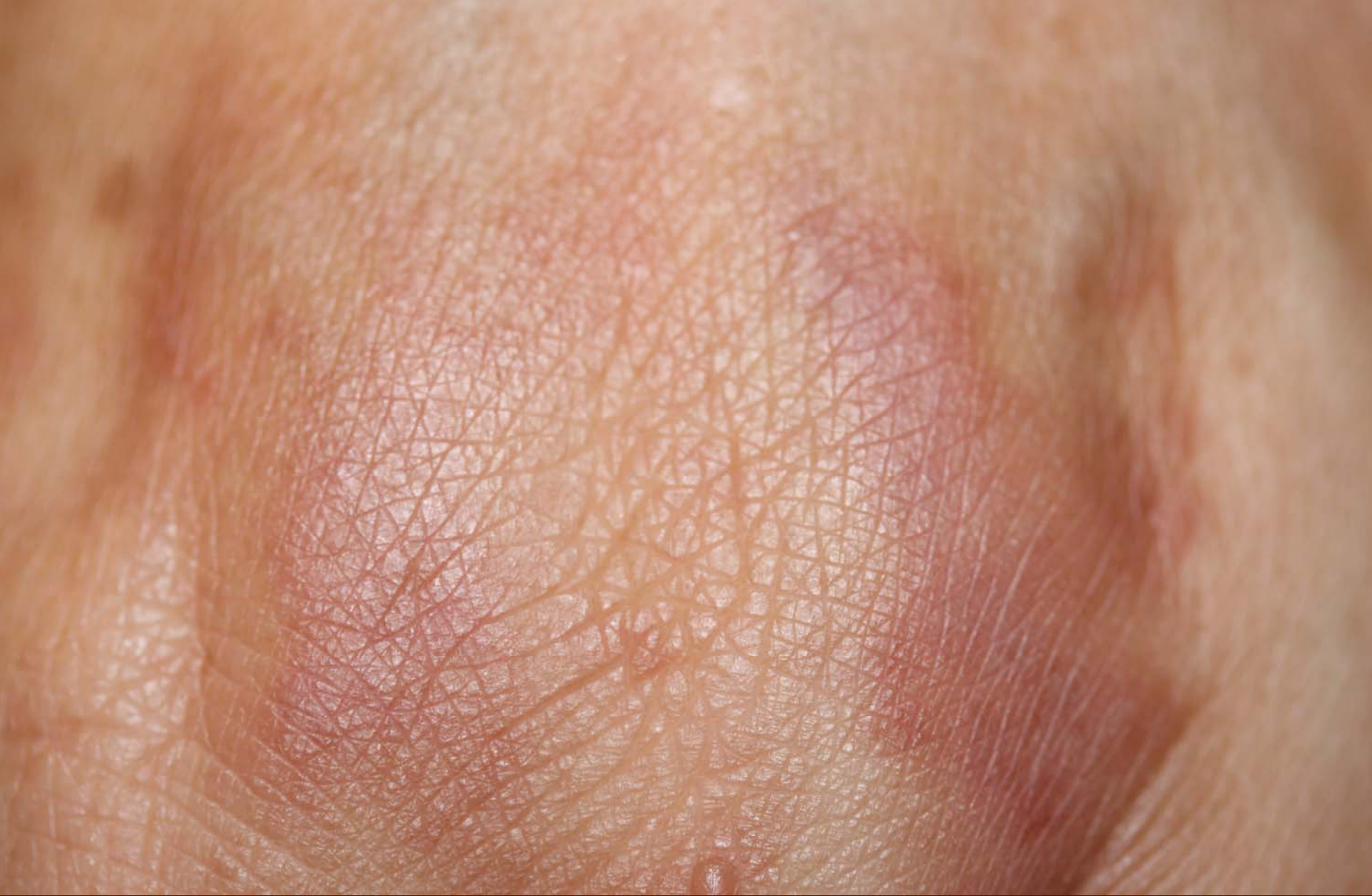# DERMATOLOGIE COURANTE

AU CABINET DU MEDECIN  
GENERALISTE

# QU'EST CE ?



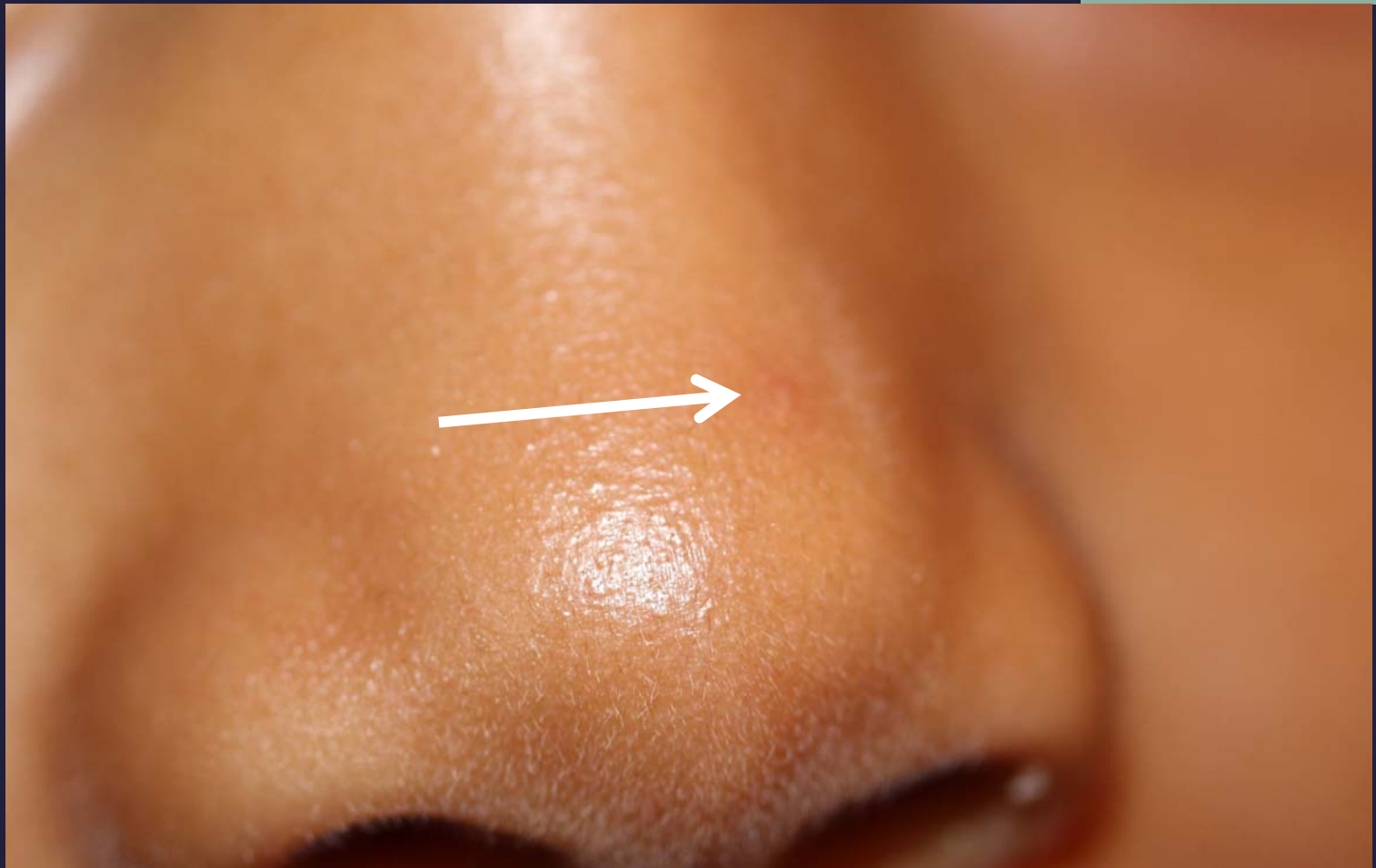


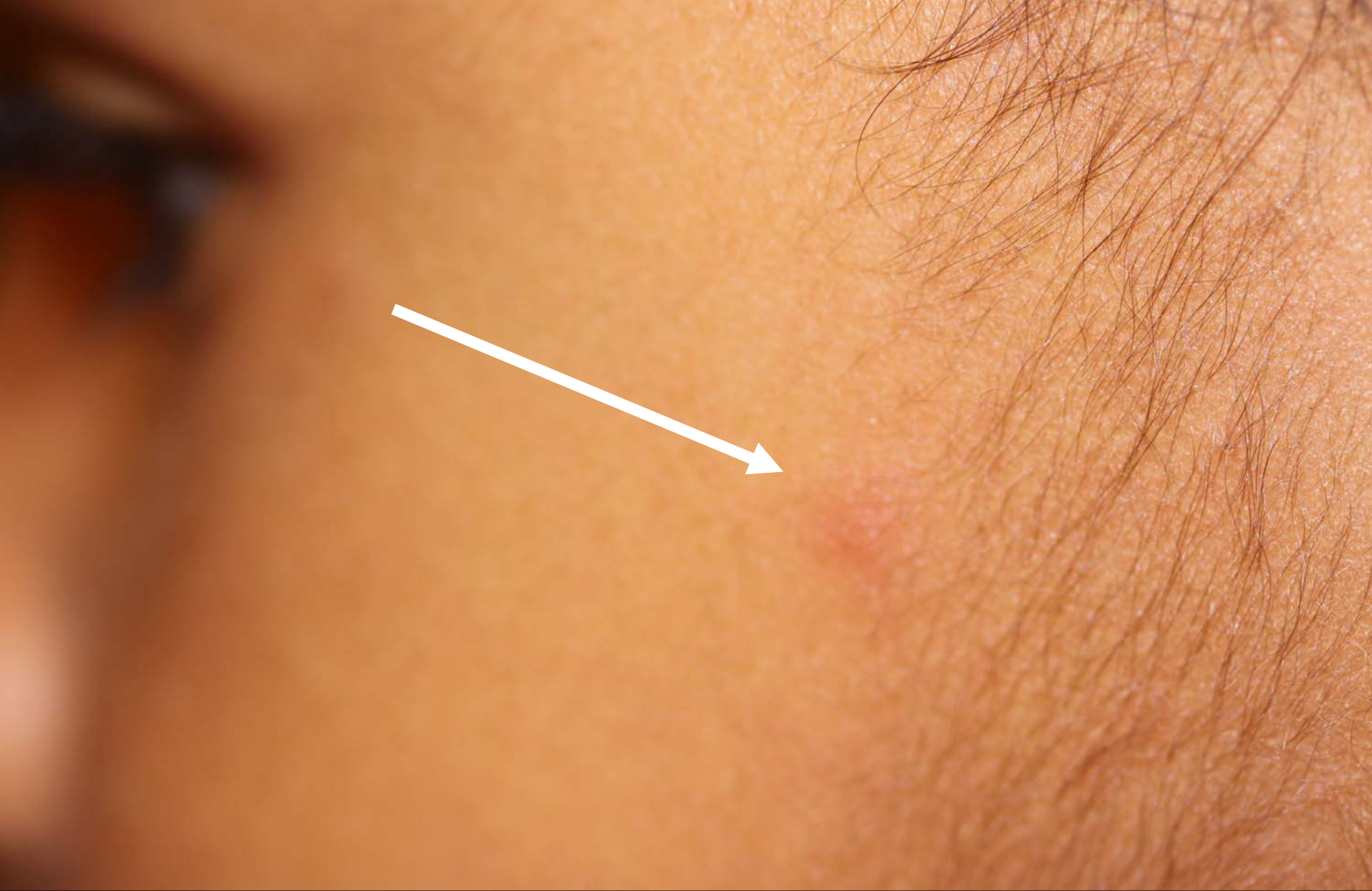
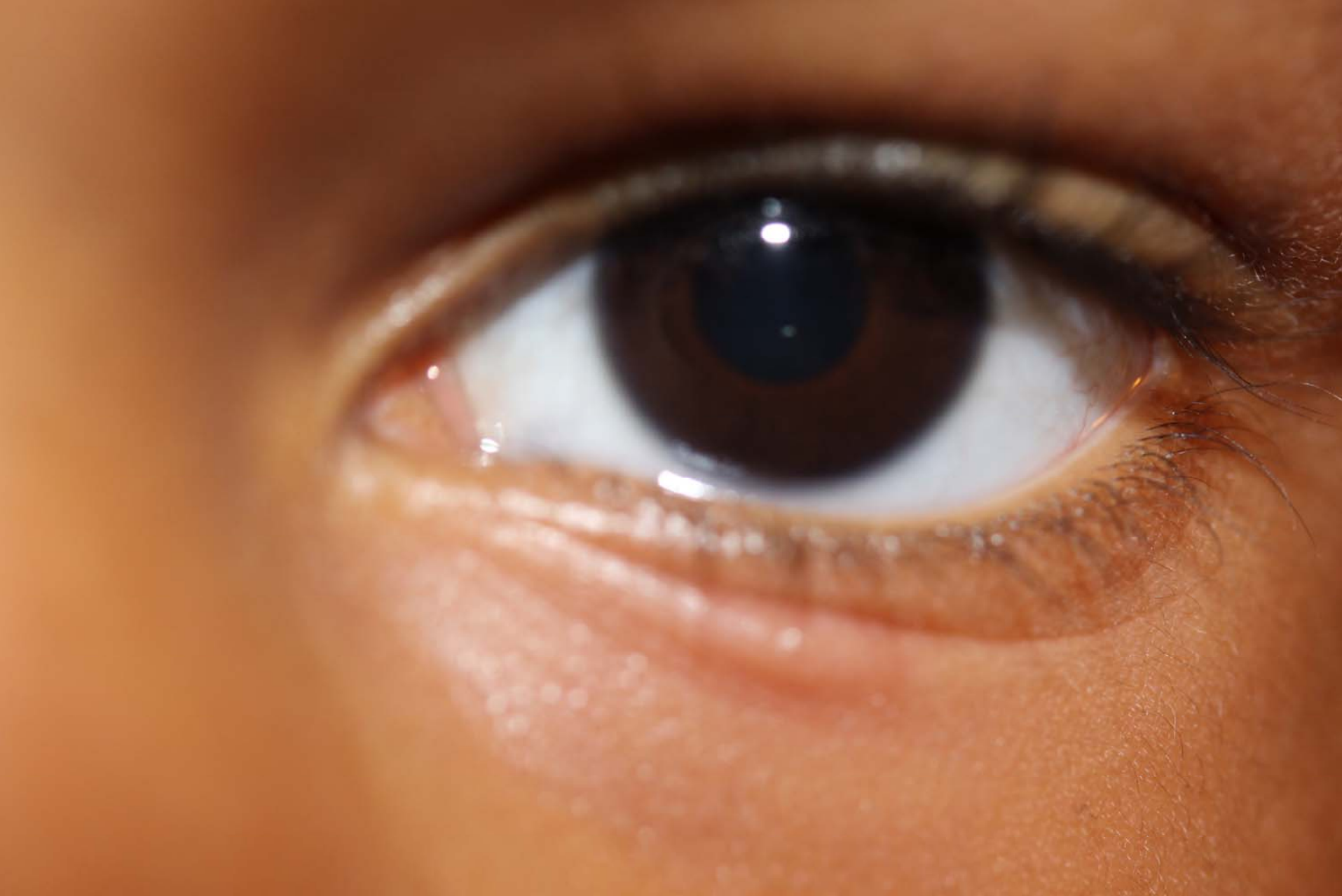# Brûlure cutanée

- Provoquée par le citron(acide citrique) plus exposition au soleil → bien se laver les mains
- Même type de lésion avec le mancenillier

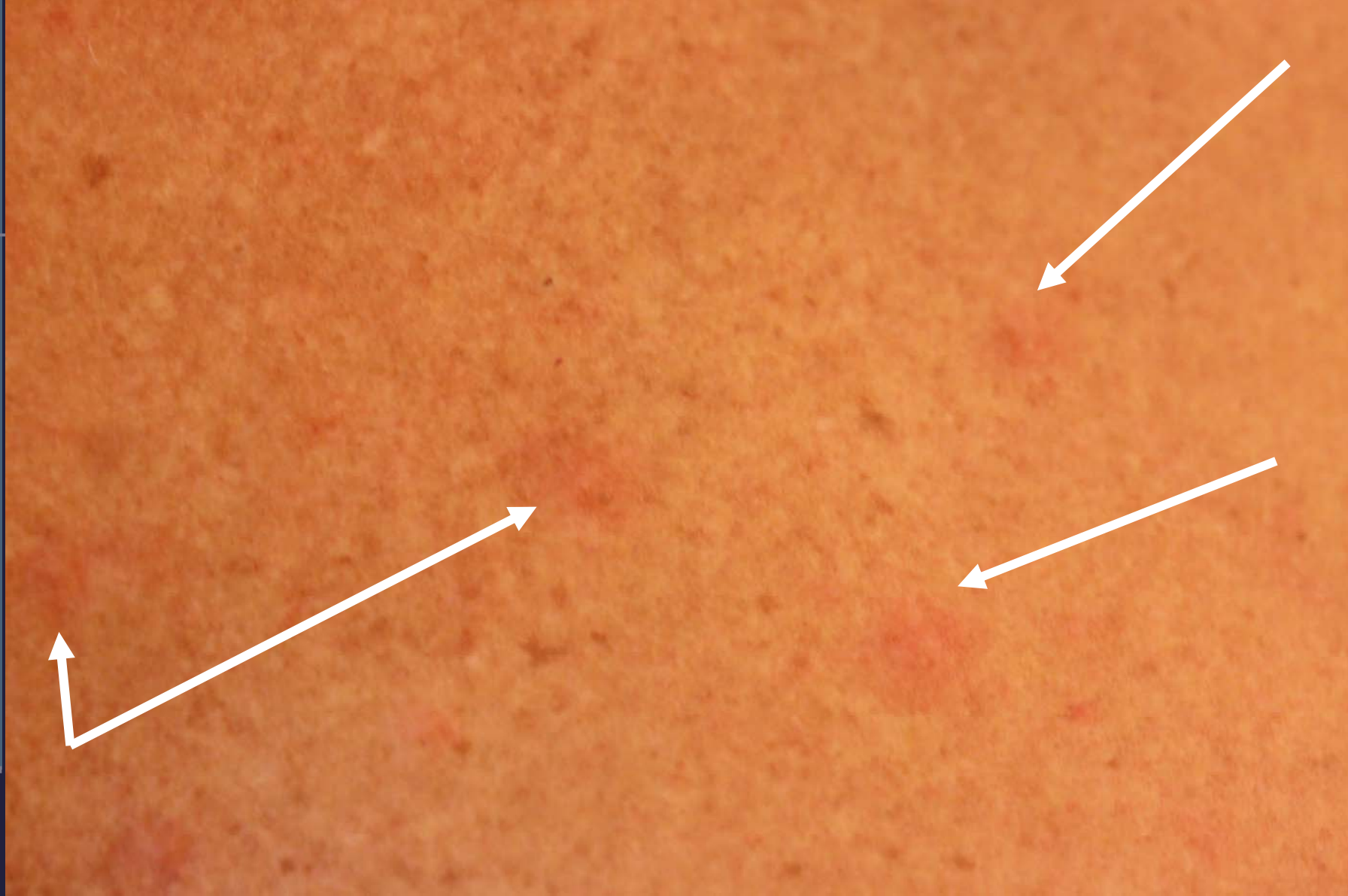
# Docteur j'ai une piquête

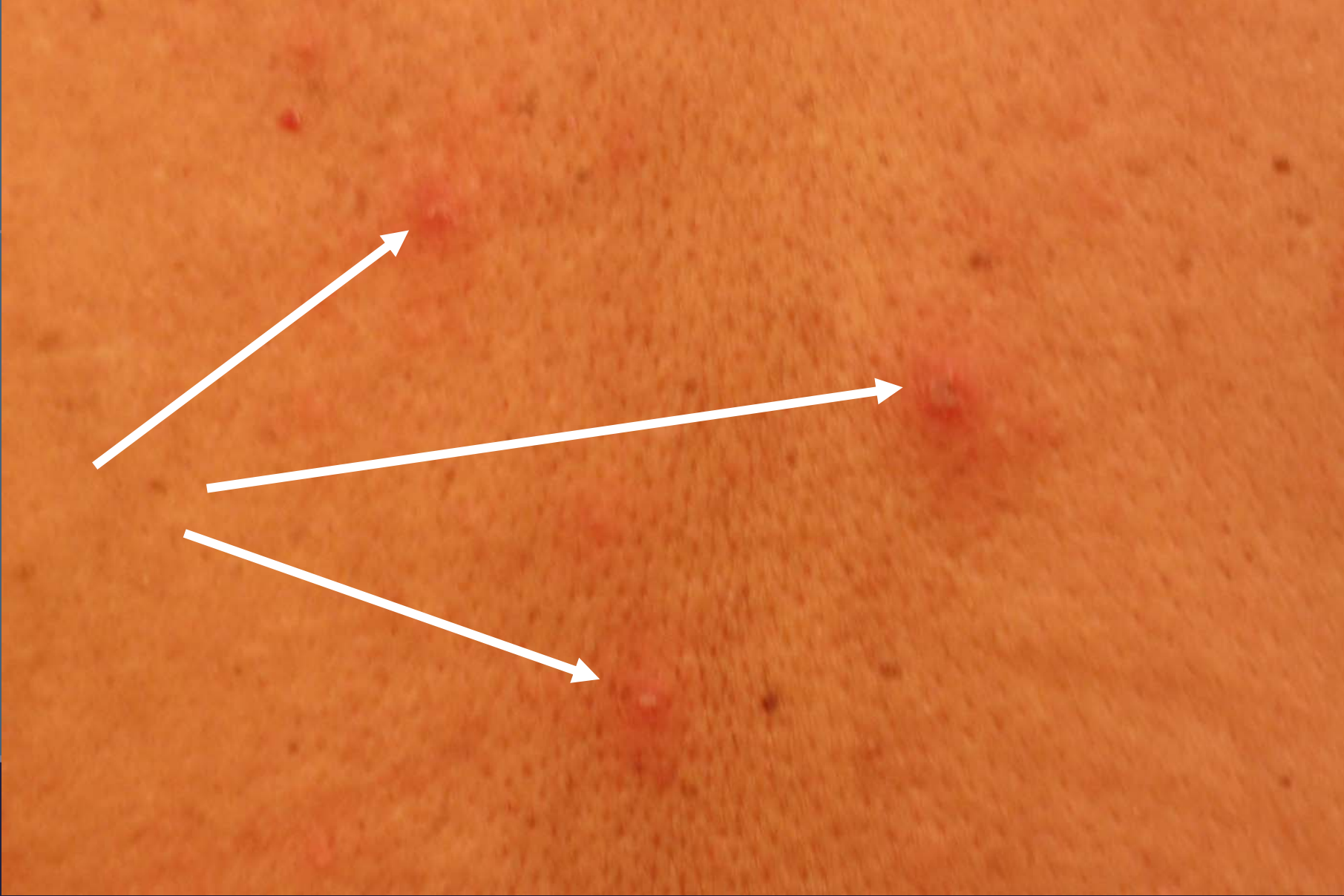


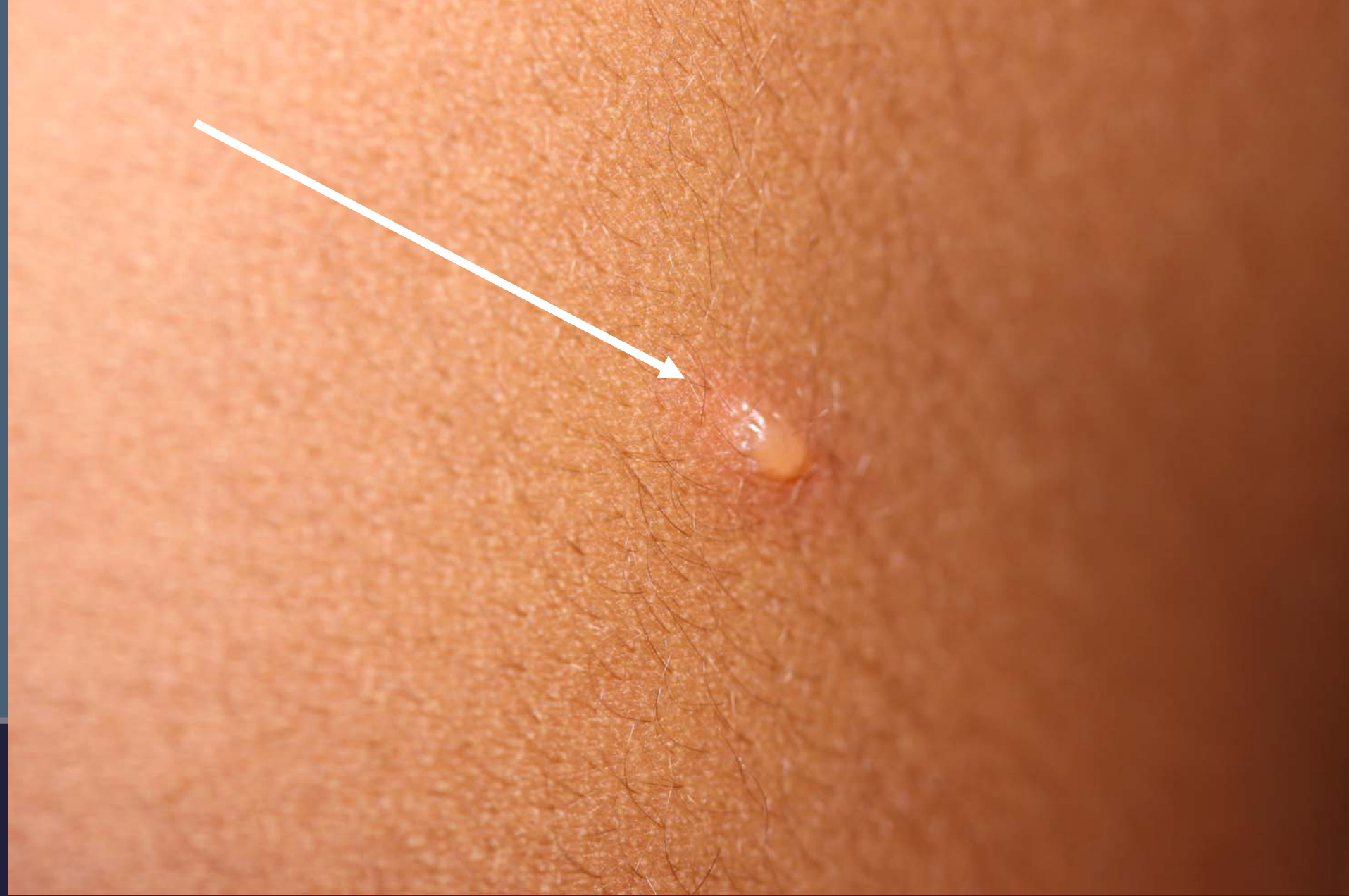


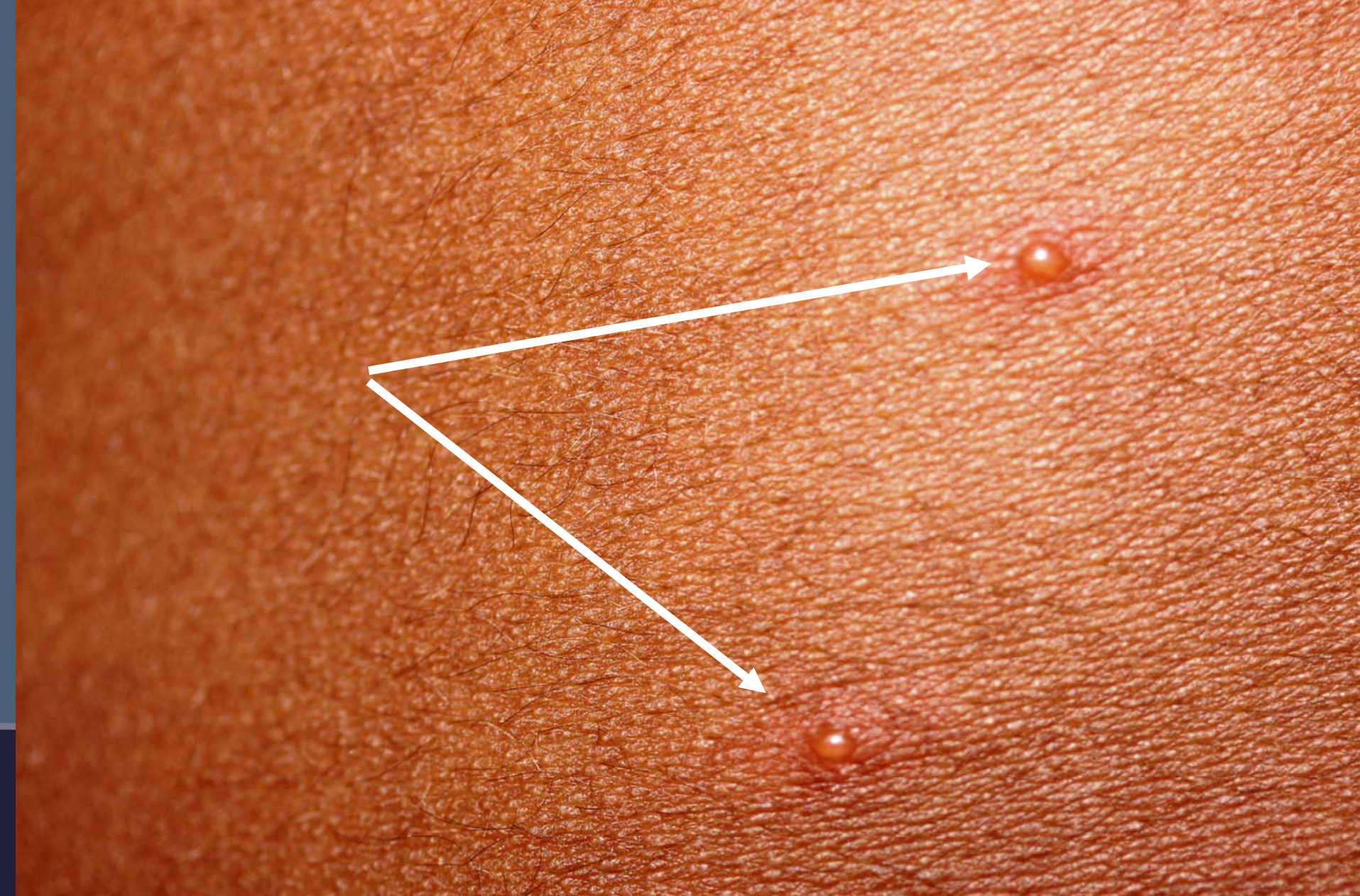


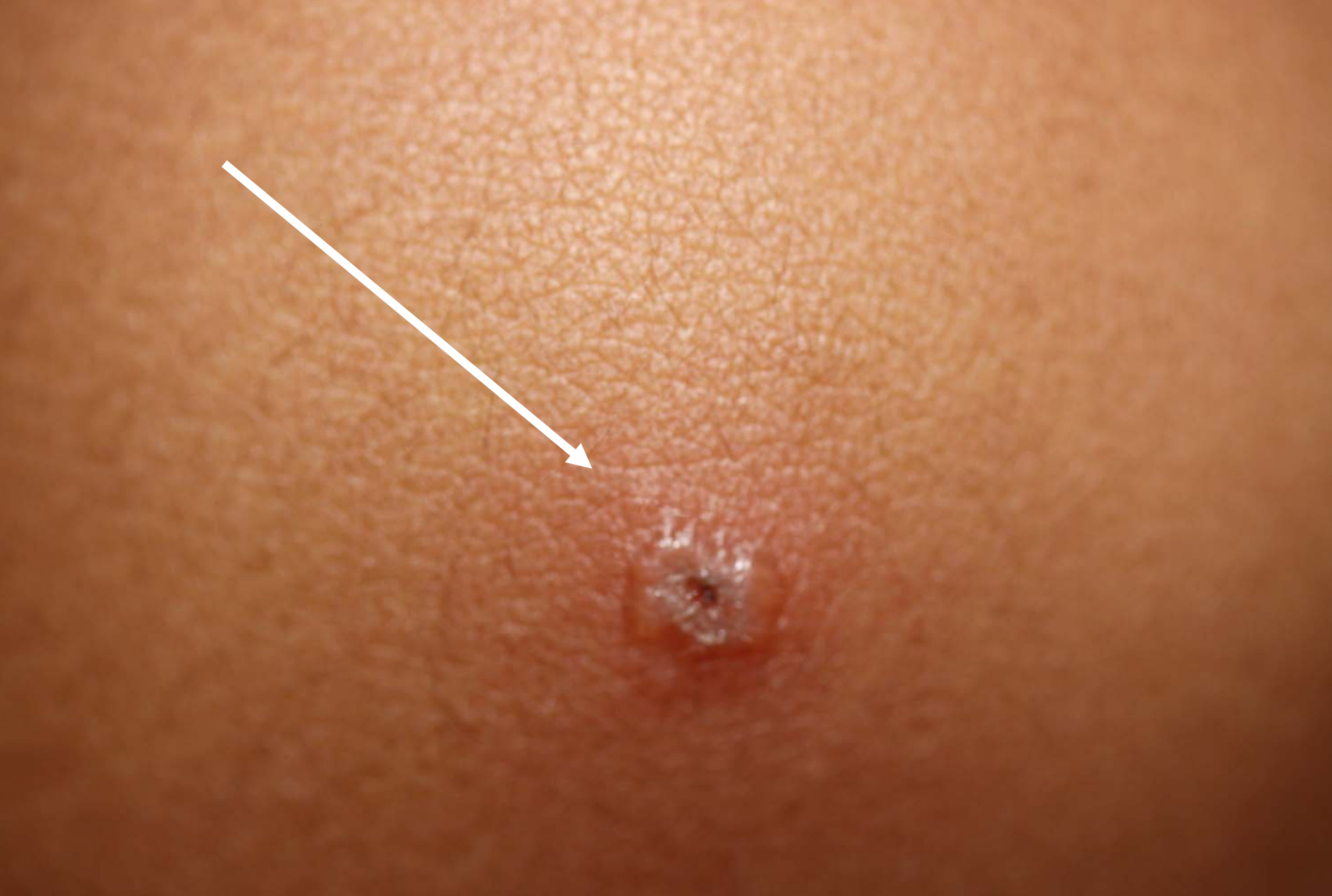









# VARICELLE

- Maladie virale , virus herpes virus
- Incubation 15 jours
- Contagiosité débute 2 jours avant les boutons et tant qu'il existe des croûtes
- Éviter le contact avec femme enceinte et immunodéprimé
- Prévention par vaccin Varilax (vaccin vivant) sujet de + 12mois , efficace dans les 3 j après exposition

# VARICELLE

- Surtout entre 1 an et 14 ans, rare chez adulte
- Fièvre 38°, 38°5
- Lésions prurigineuses tout le corps et la tête
- Bulle claire puis ombilic
- Vésicule se trouble puis suintement
- Croûte
- Cicatrices proviendront de la profondeur des vésicules et non du grattage

# TRAITEMENT

- Pas de bains mais douches
- Pas aspirine ni AINS , risque de syndrome de Reye
- Pas de talc risque de granulome
- Désinfection soigneuse avec douche
- Sécher les lésions
- Couper les ongles courts
- Anti histaminiques
- Surveiller l'apparition de surinfection
- Tt zovirax sujets à risque(vih, chimio, cortico thérapie)



# Varicelle et grossesse

## ■ Transmise avant 24s d'aménorrhée:

- Possibilité de mort in utero ou d'avortement
- Risque d'embryopathie encéphalique, oculaire, osseuse
- Risque d'hypotrophie du fœtus
- Risque de 2%

## ■ Transmise après 24s d'aménorrhée

- Risque d'apparition d'un zona chez le nouveau né

## ■ Varicelle transmise dans les 5j précédant l'accouchement

- Varicelle grave chez nne avec atteinte pulmonaire
- Pas le temps d'hériter des anticorps maternels

# TRAITEMENT

## ■ Prévention

- Vaccin de la varicelle  
risque de déplacer la  
maladie plus tard
- Éviter le contact entre  
femme enceinte et  
porteur de varicelle ou de  
zona.

## ■ Varicelle avant 24s

- Zovirax 10mg/kg en perfusion 3  
/j pendant 8 à 10j
- Discuter ITG
- Surveillance échographique  
accrue

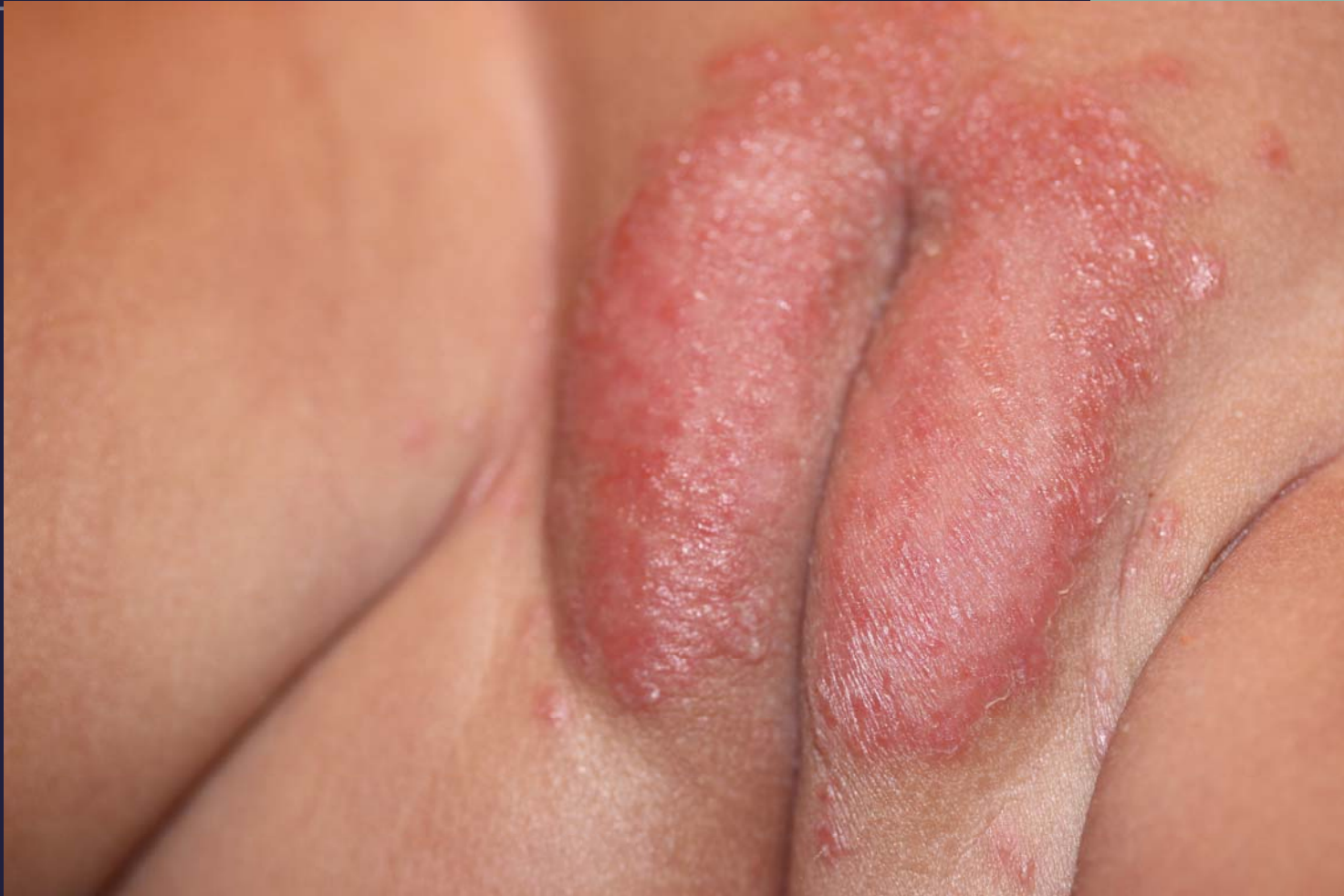## ■ Varicelle de la mère 5j avant date prévue

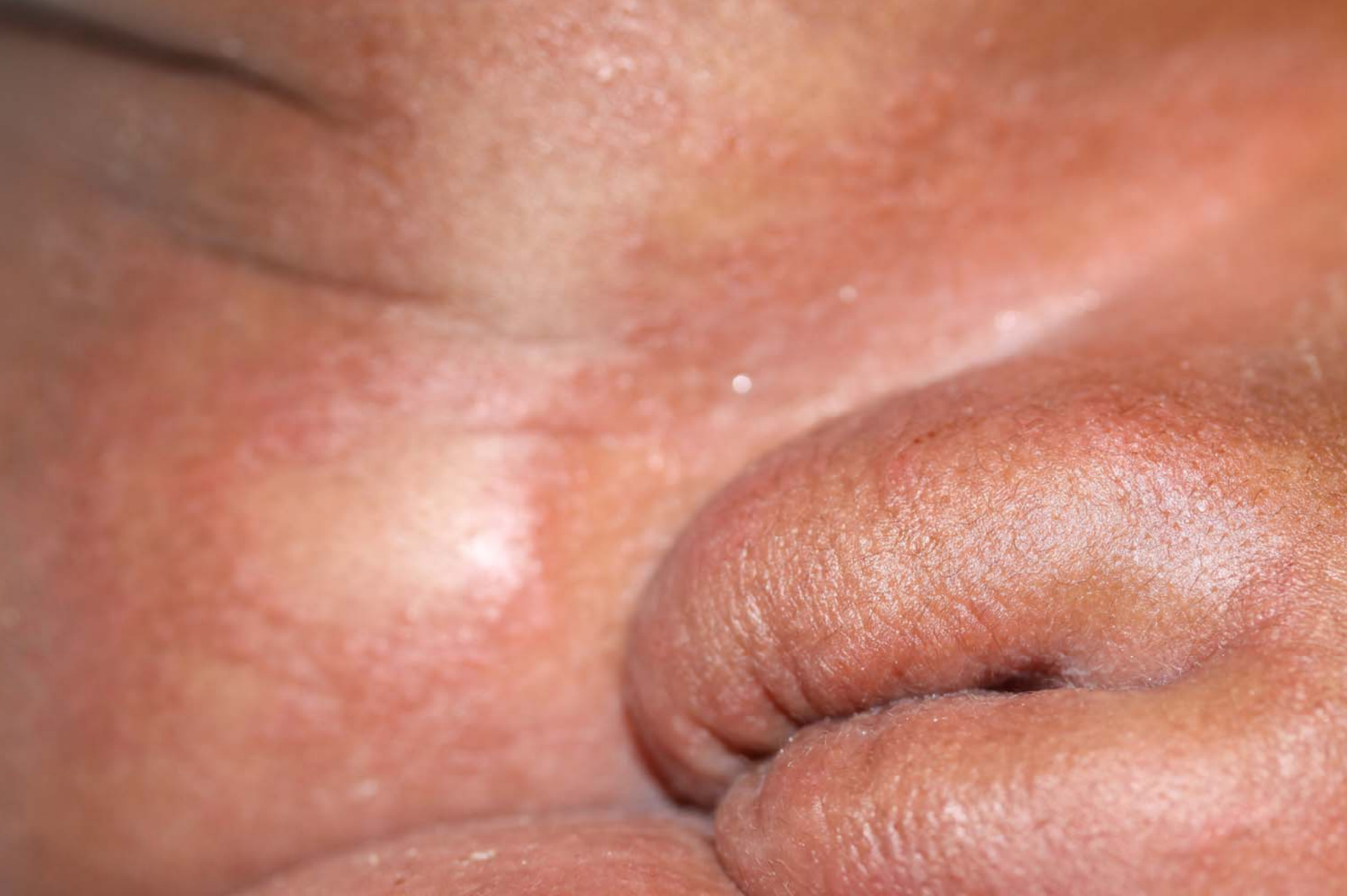- Discuter tt zovirax
- Retarder accouchement
- Hospitalisation nne

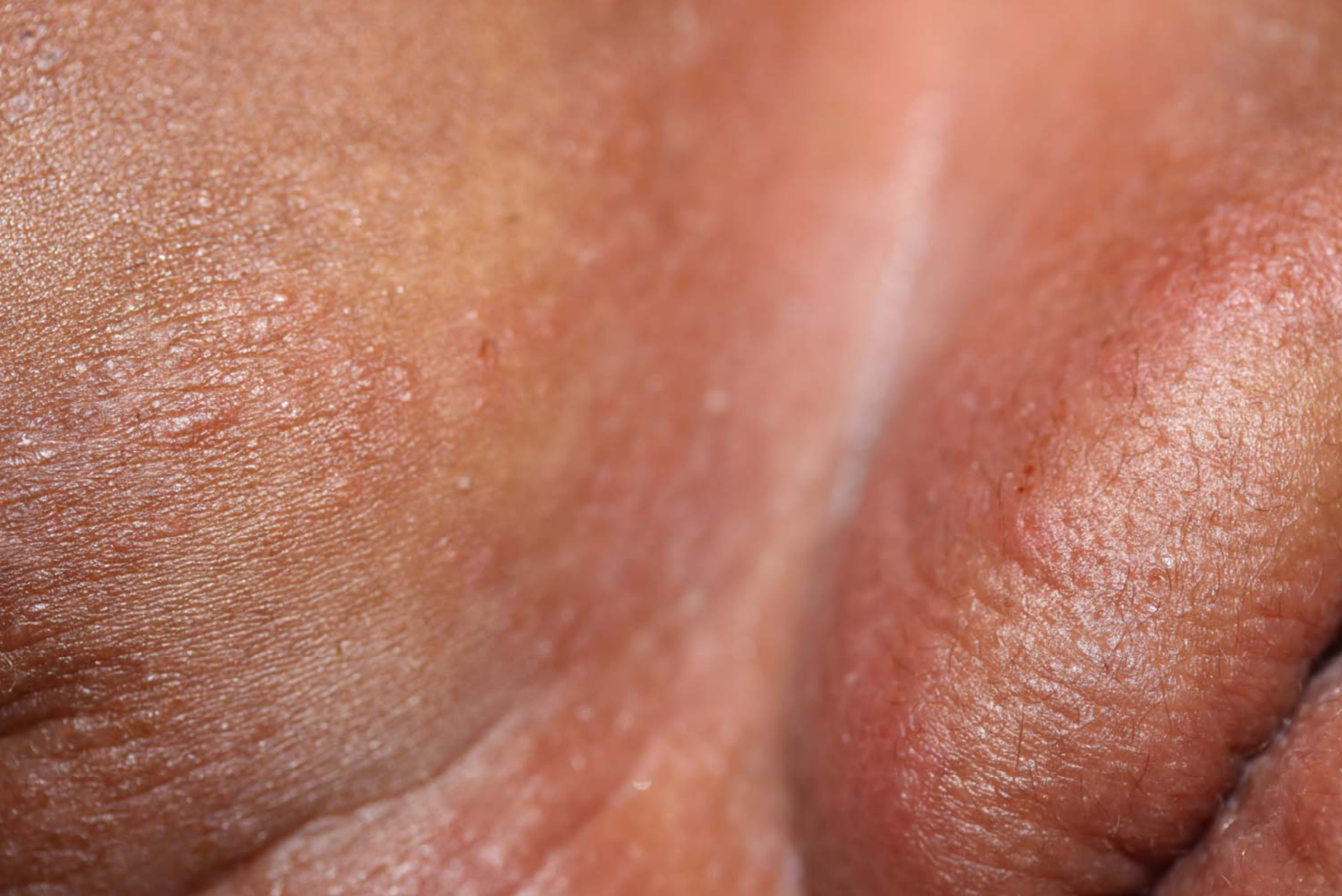## ■ Varicelle chez la mère 2j après accouchement

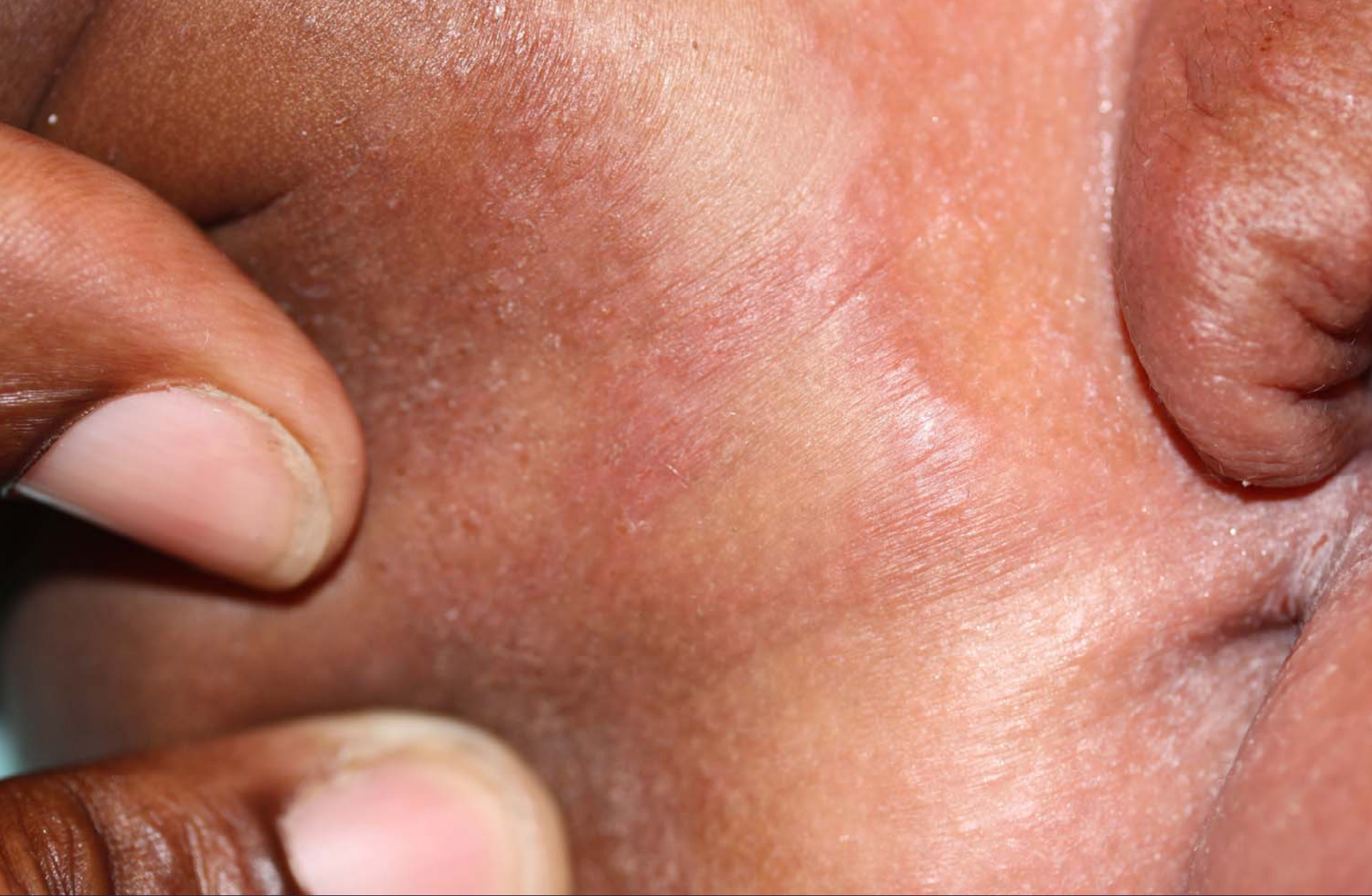- Hospitalisation du nne
- Zovirax iv toutes 8h chez nne  
pdt 8 à 10j

# Mon bébé a les fesses rouges

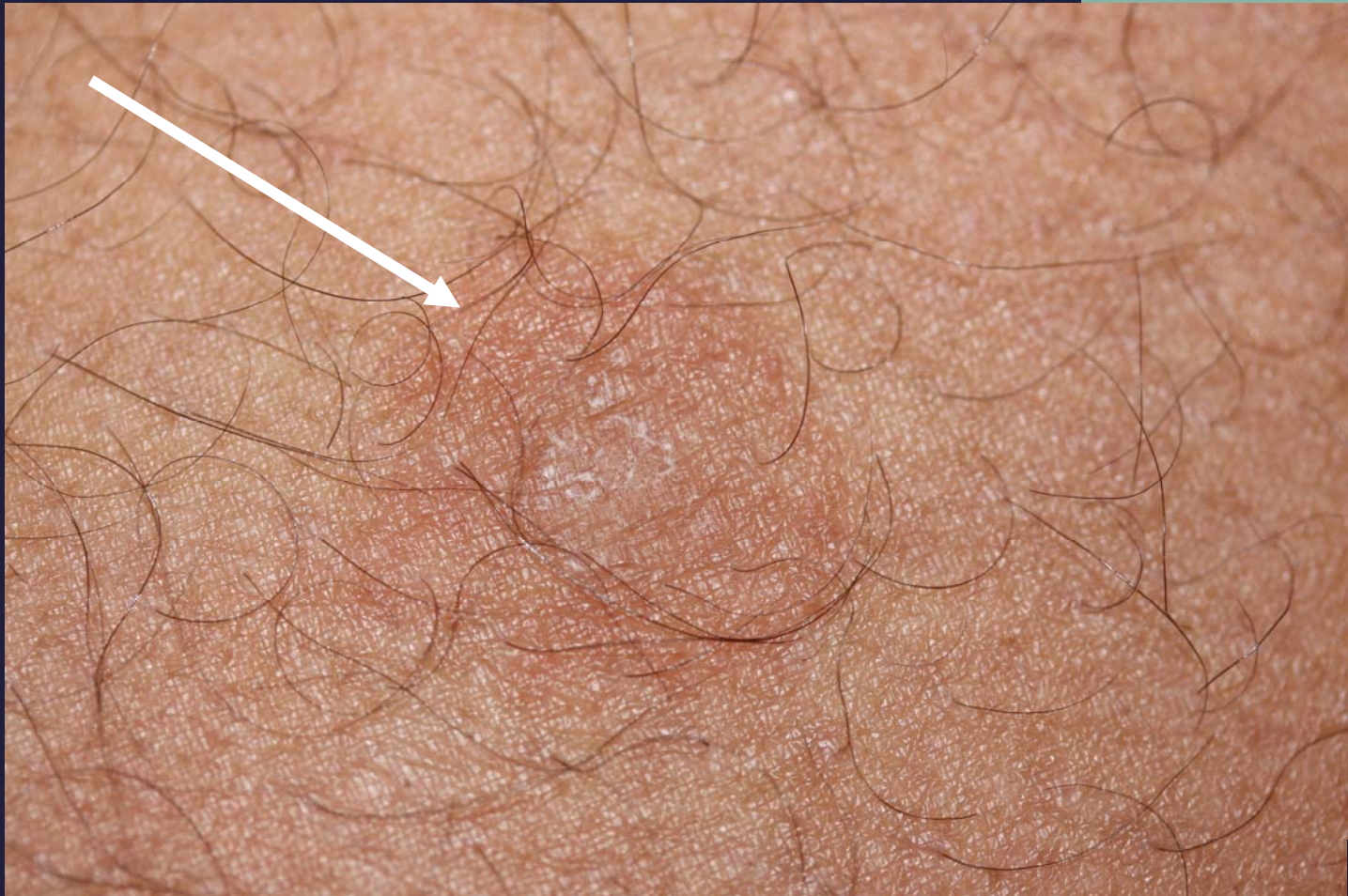


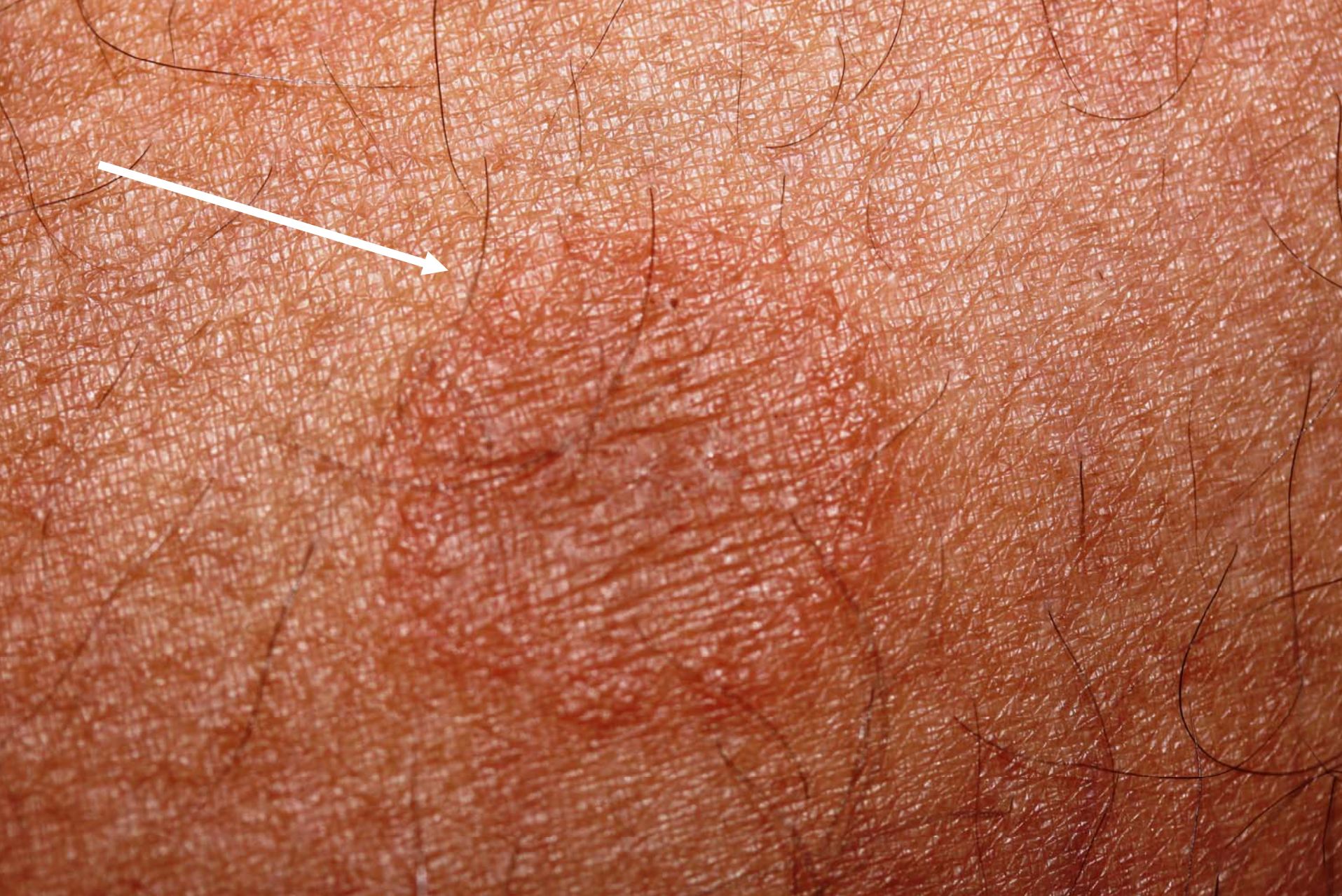




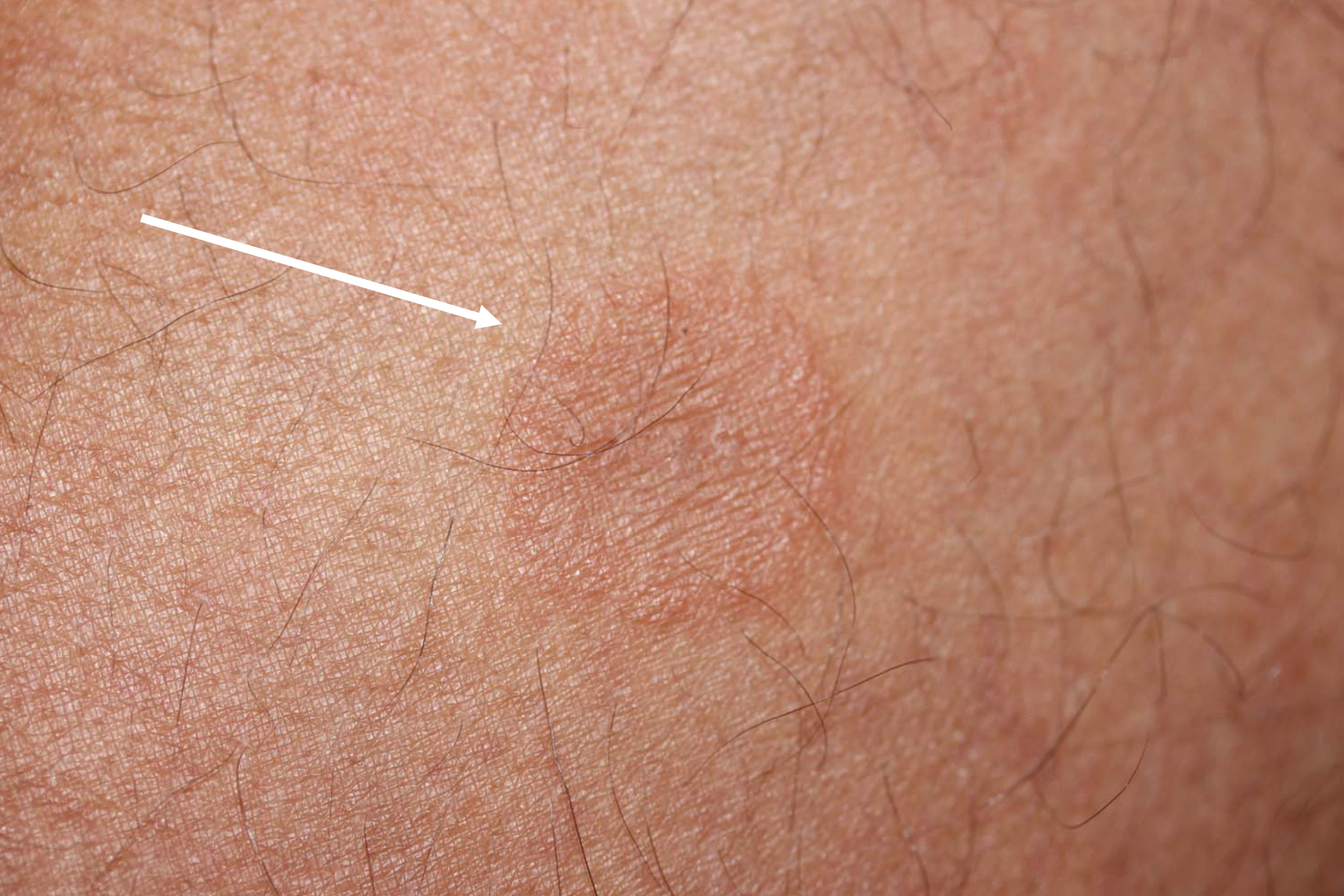# Docteur, j'ai une plaque!





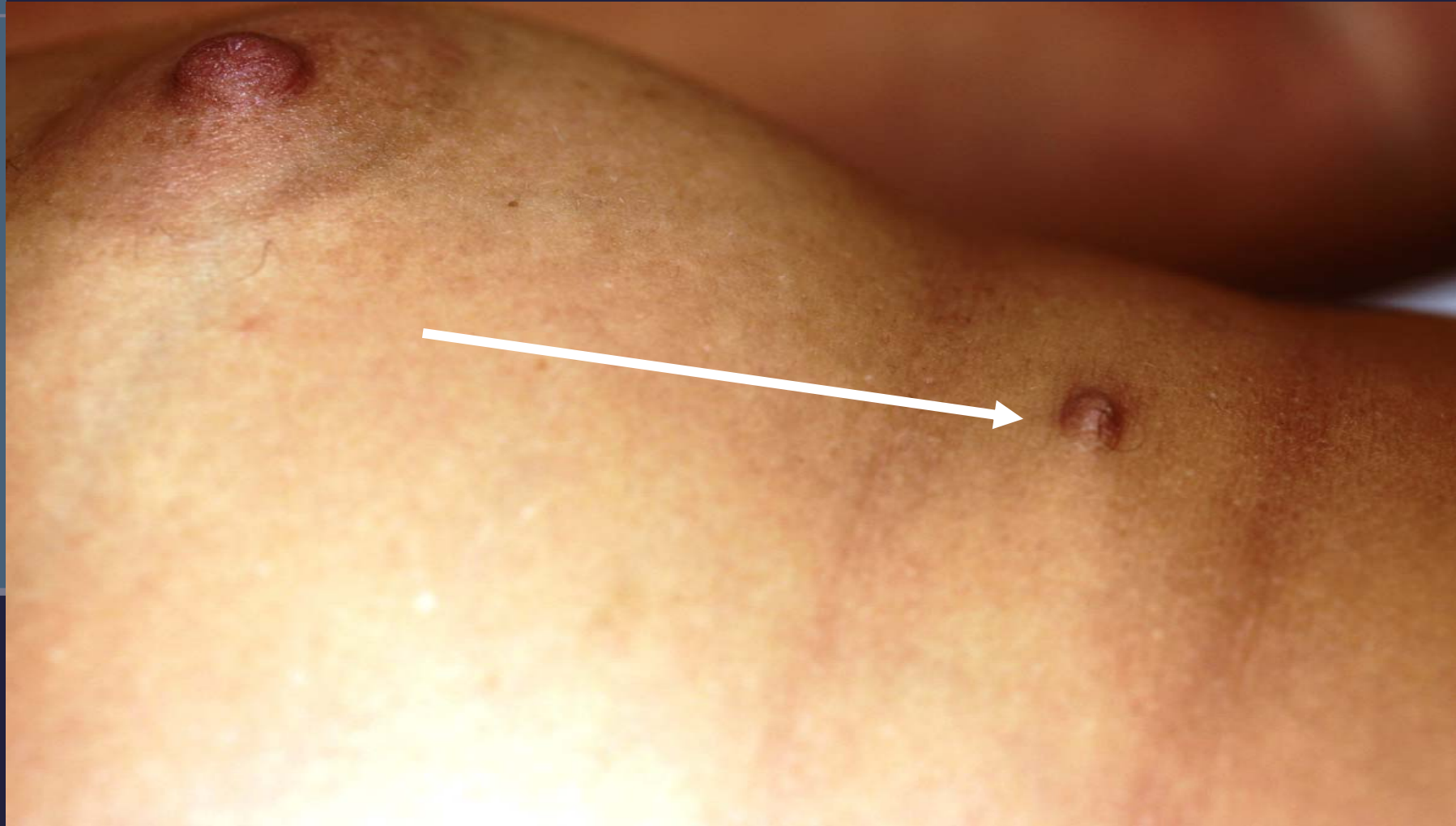


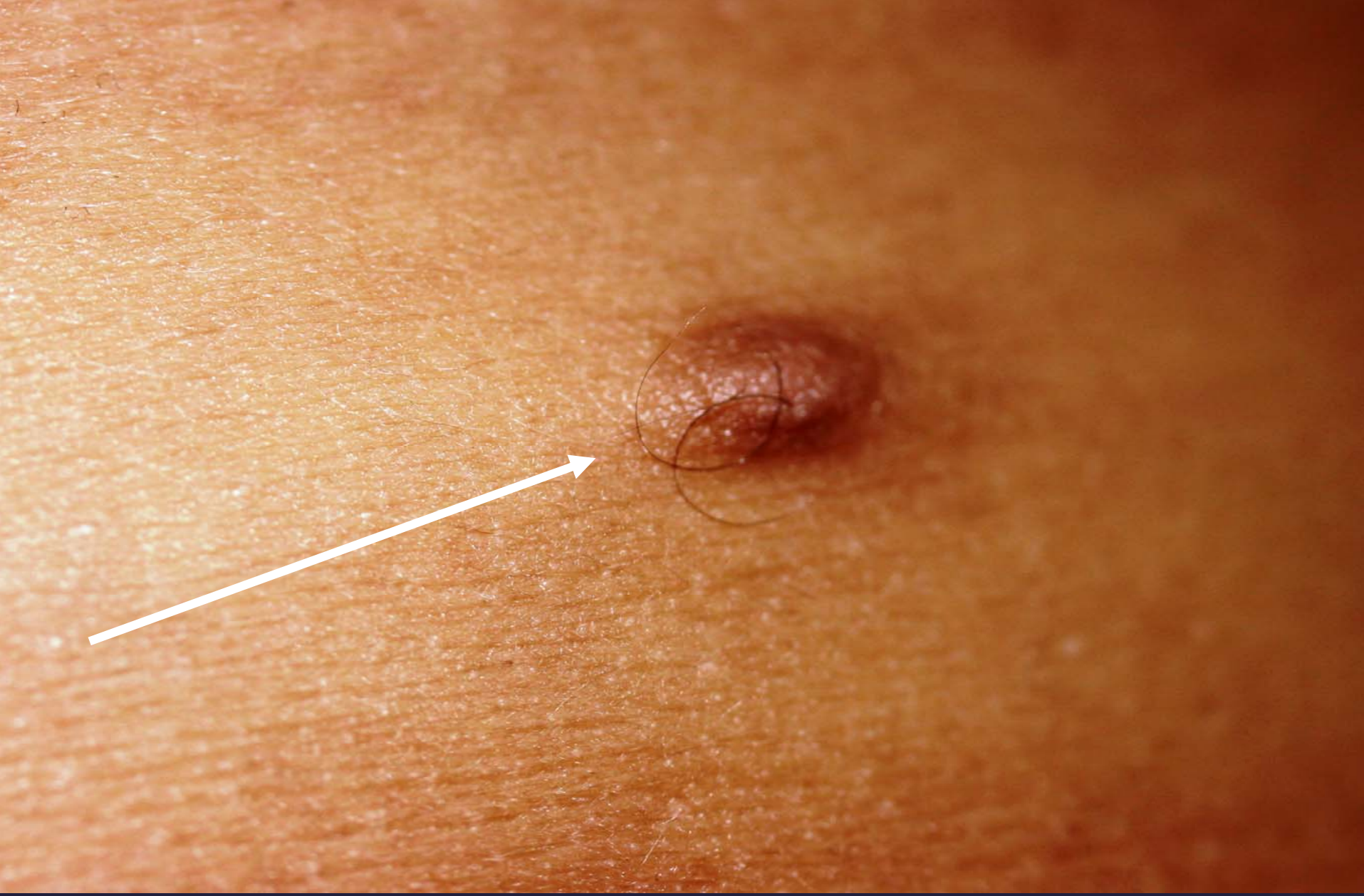


# HERPES CIRCINE

- Tache érythémateuse , ronde, ovale , à bord net qui s'étend
- Aspect vésico squameux à la périphérie
- Guérison progressive au centre de la lésion
- Cause: divers dermatophytes transmis par les animaux
- TT:
  - Déterger les squames avec savon acide
  - Antimycosique local
  - Antimycosique per os si nécessaire

A votre avis?

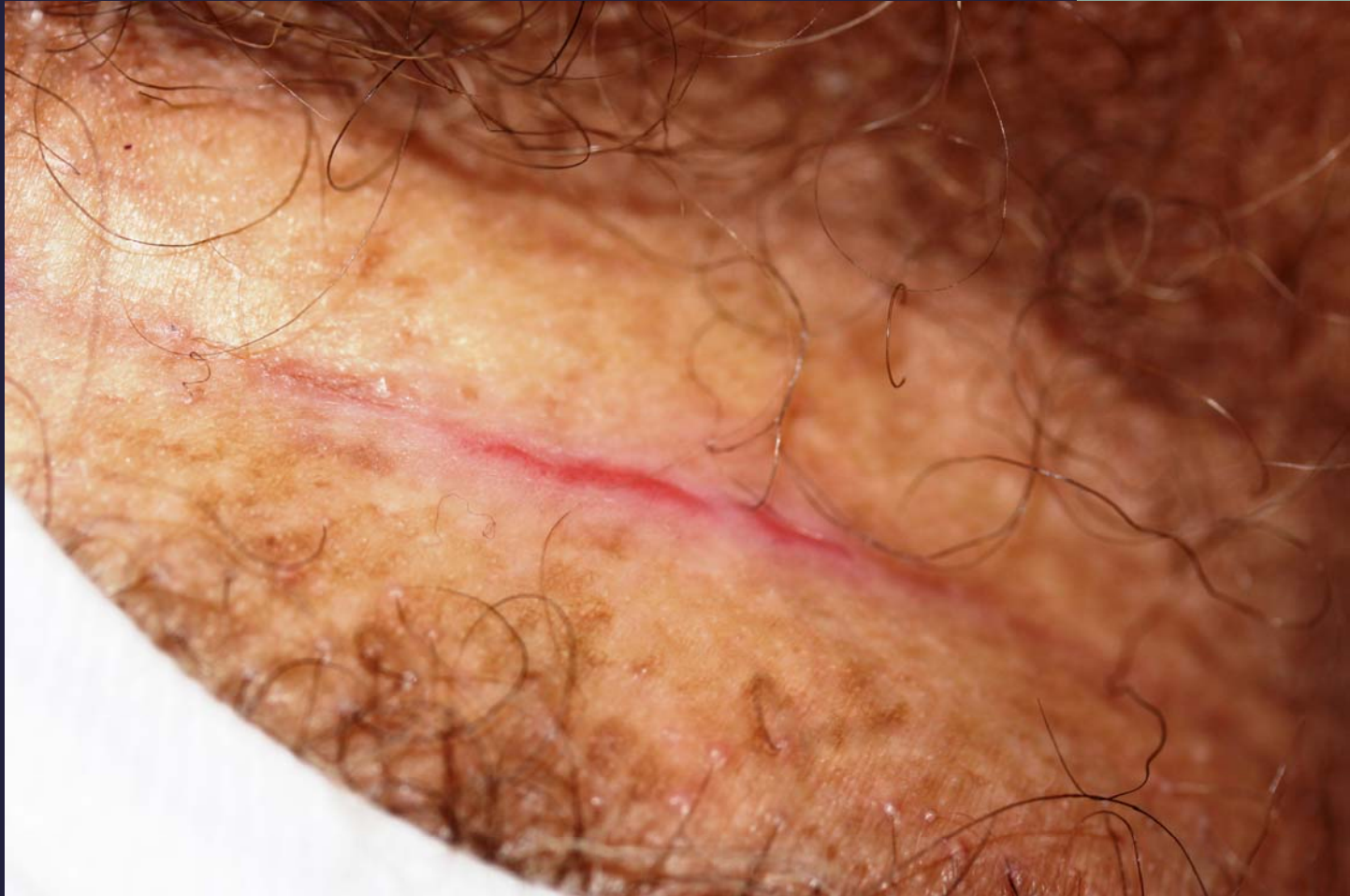


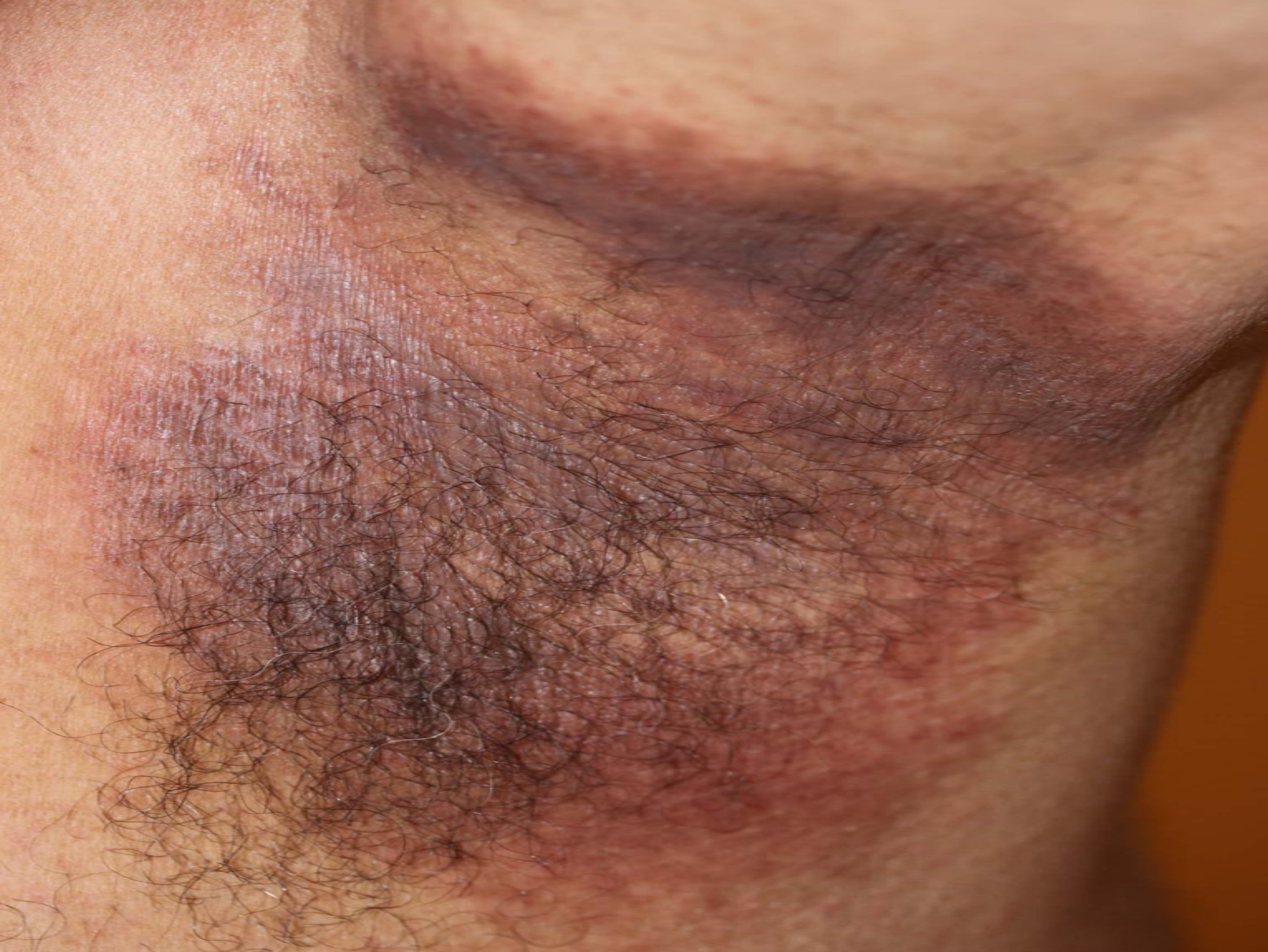


# MAMMELON SURNUMERAIRE

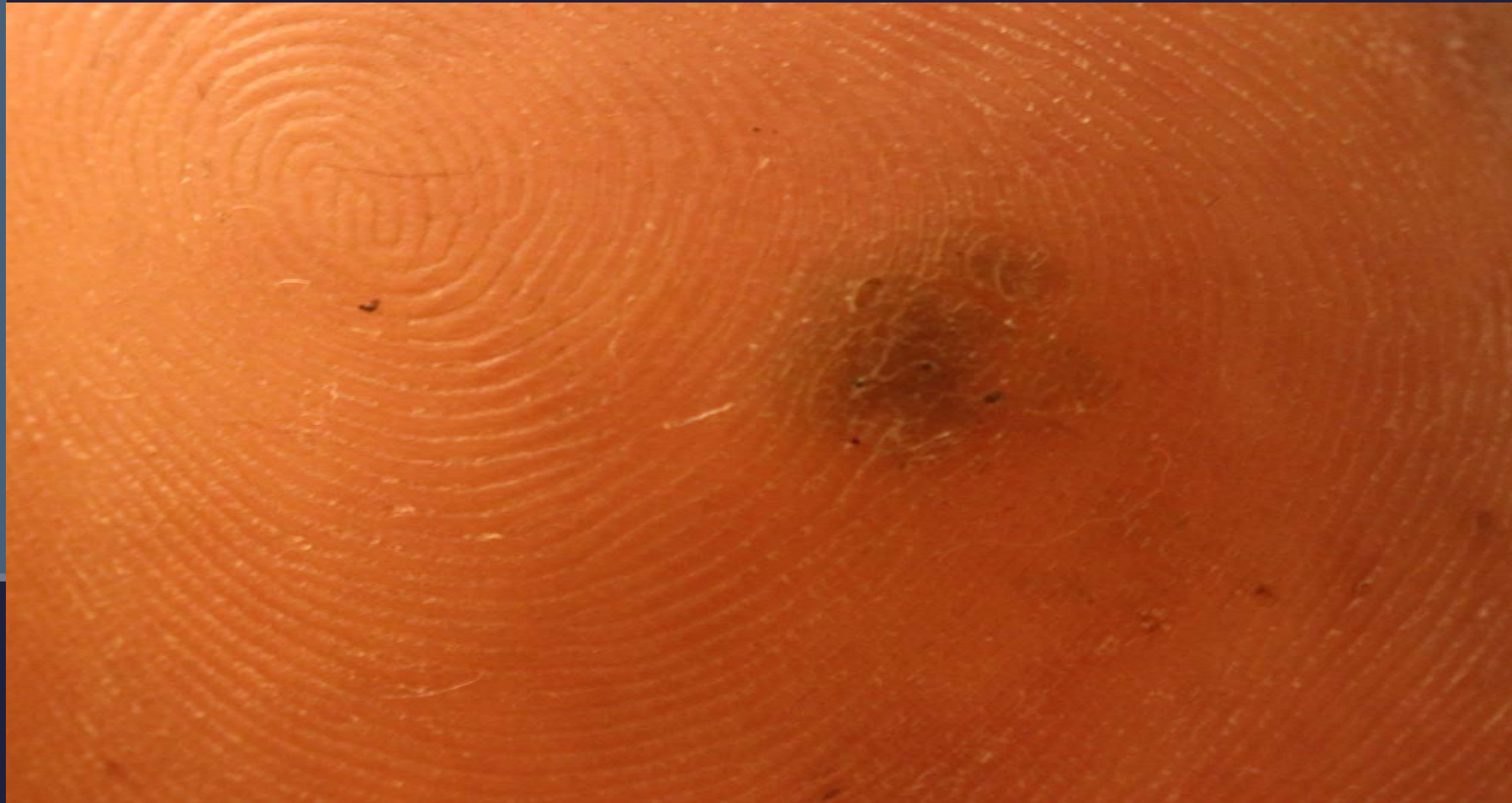# Docteur, j'ai un échauffement ...





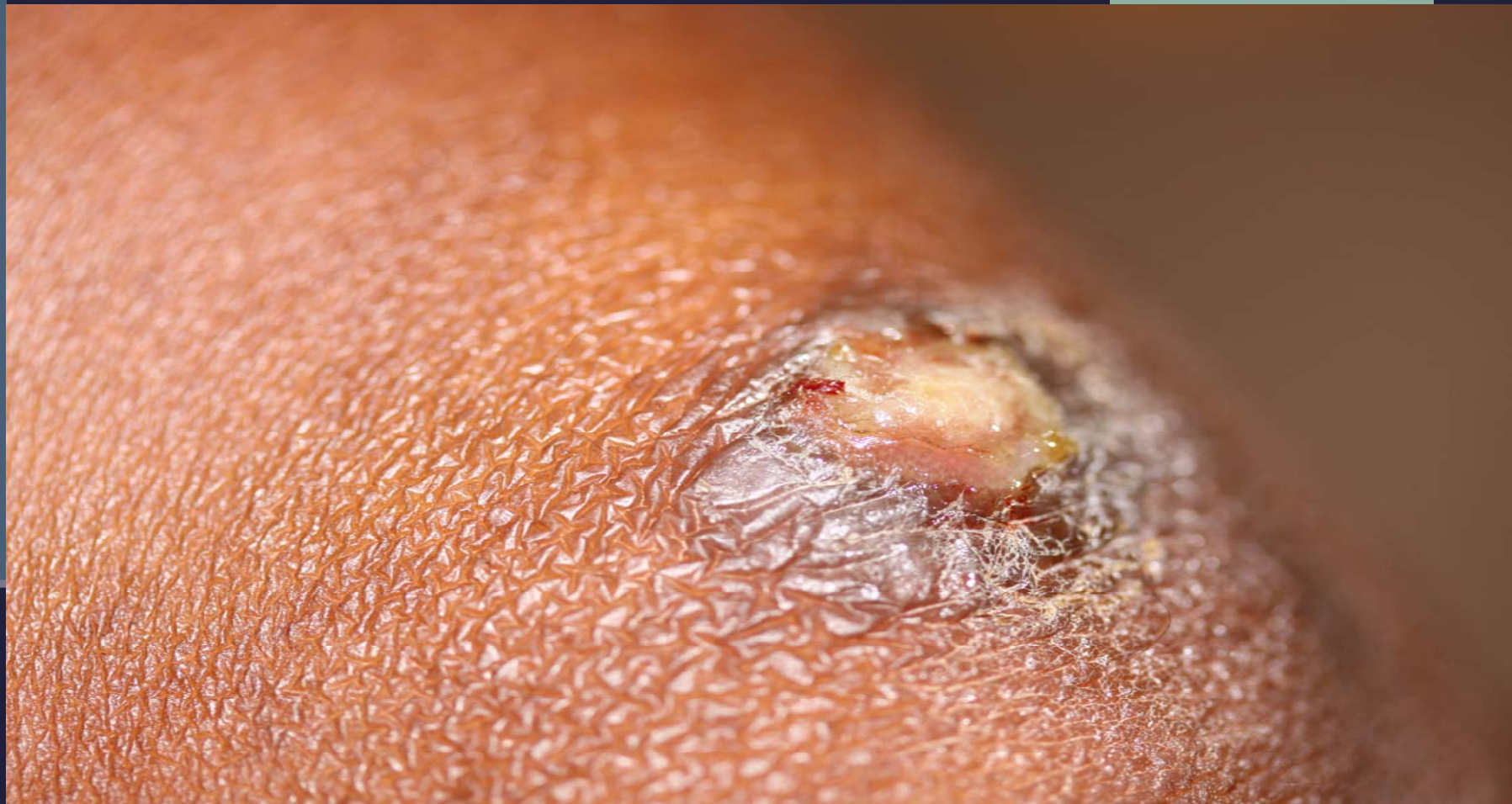# Docteur, j'ai un truc sous le pied.

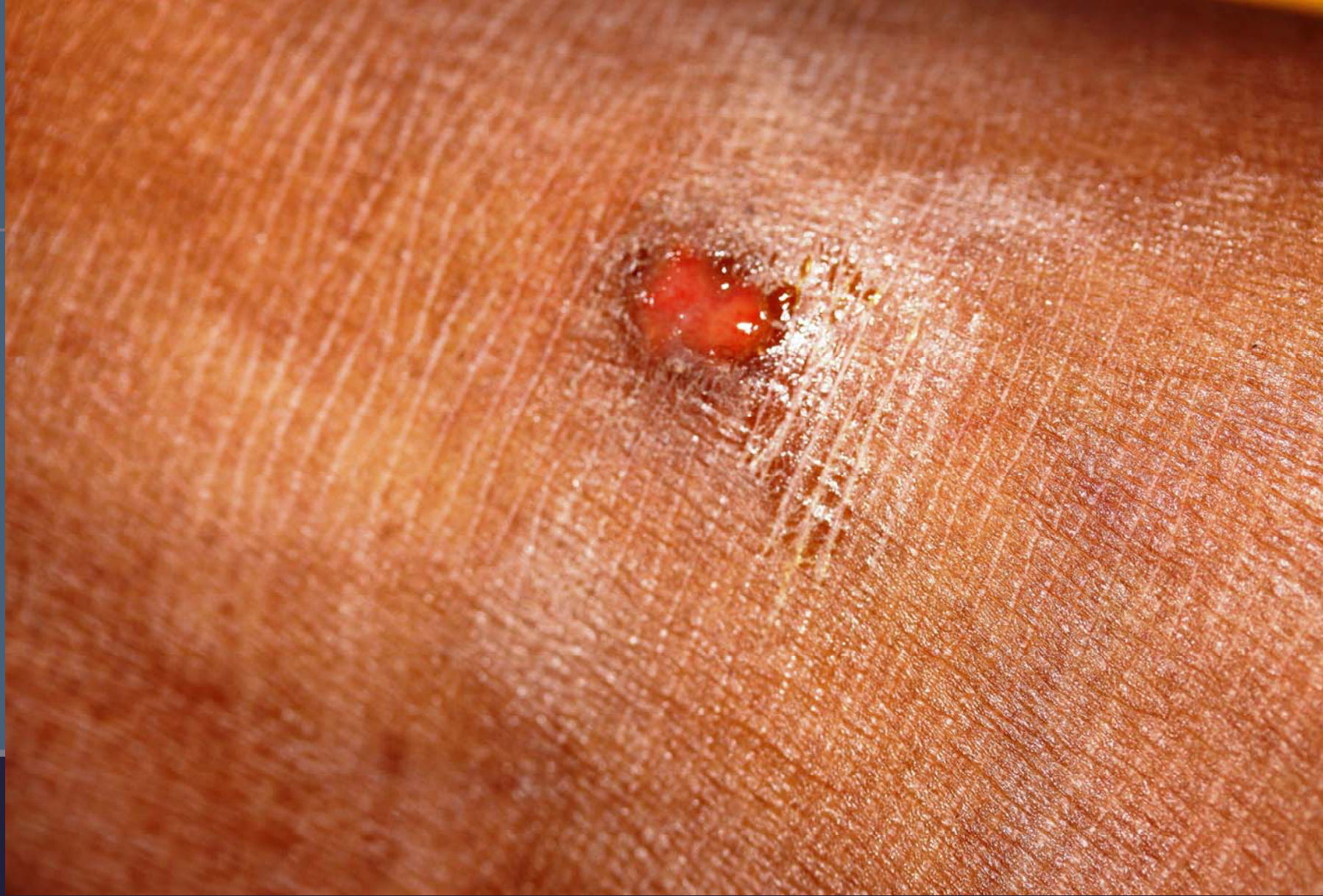---

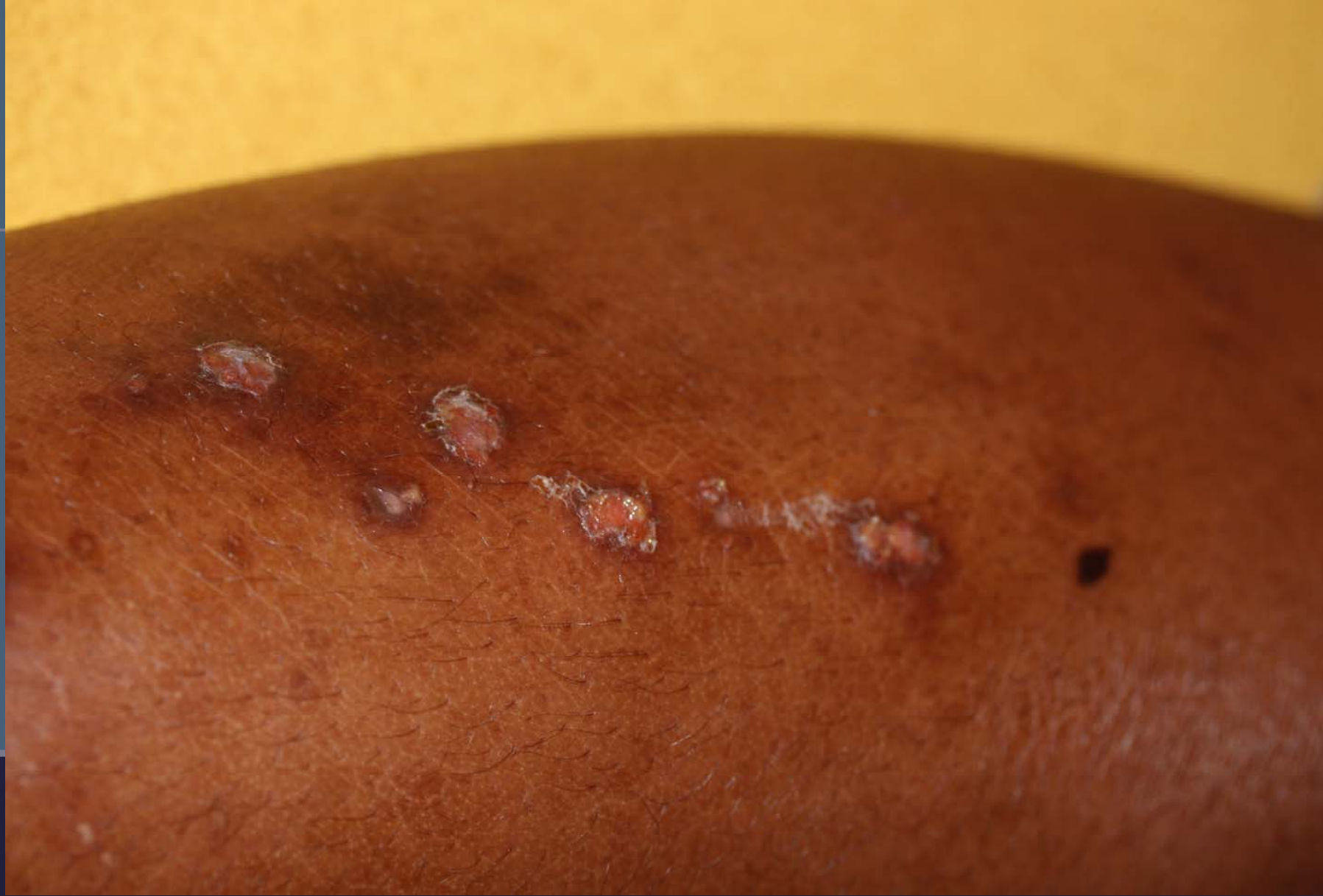


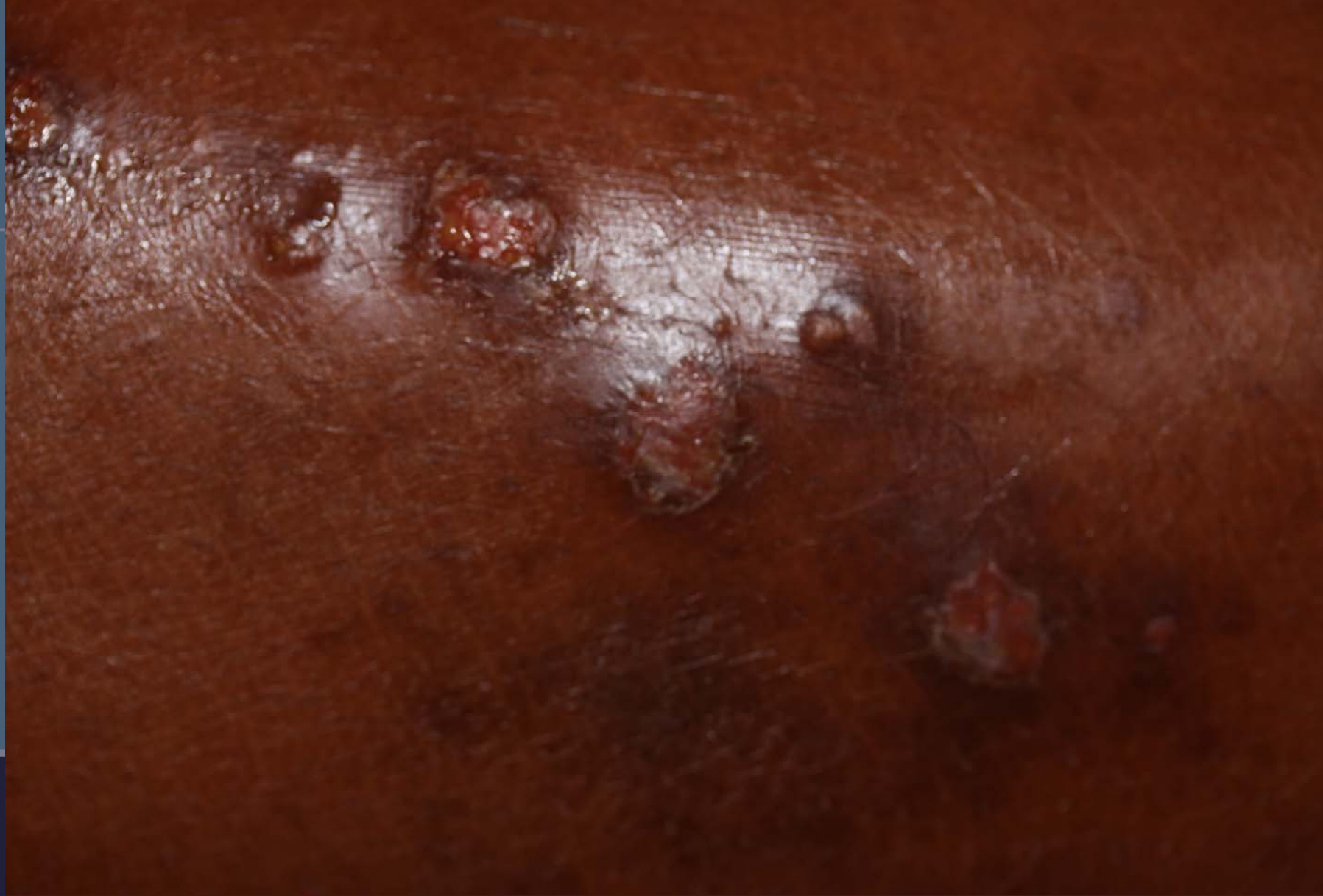
# J'ai un bouton....









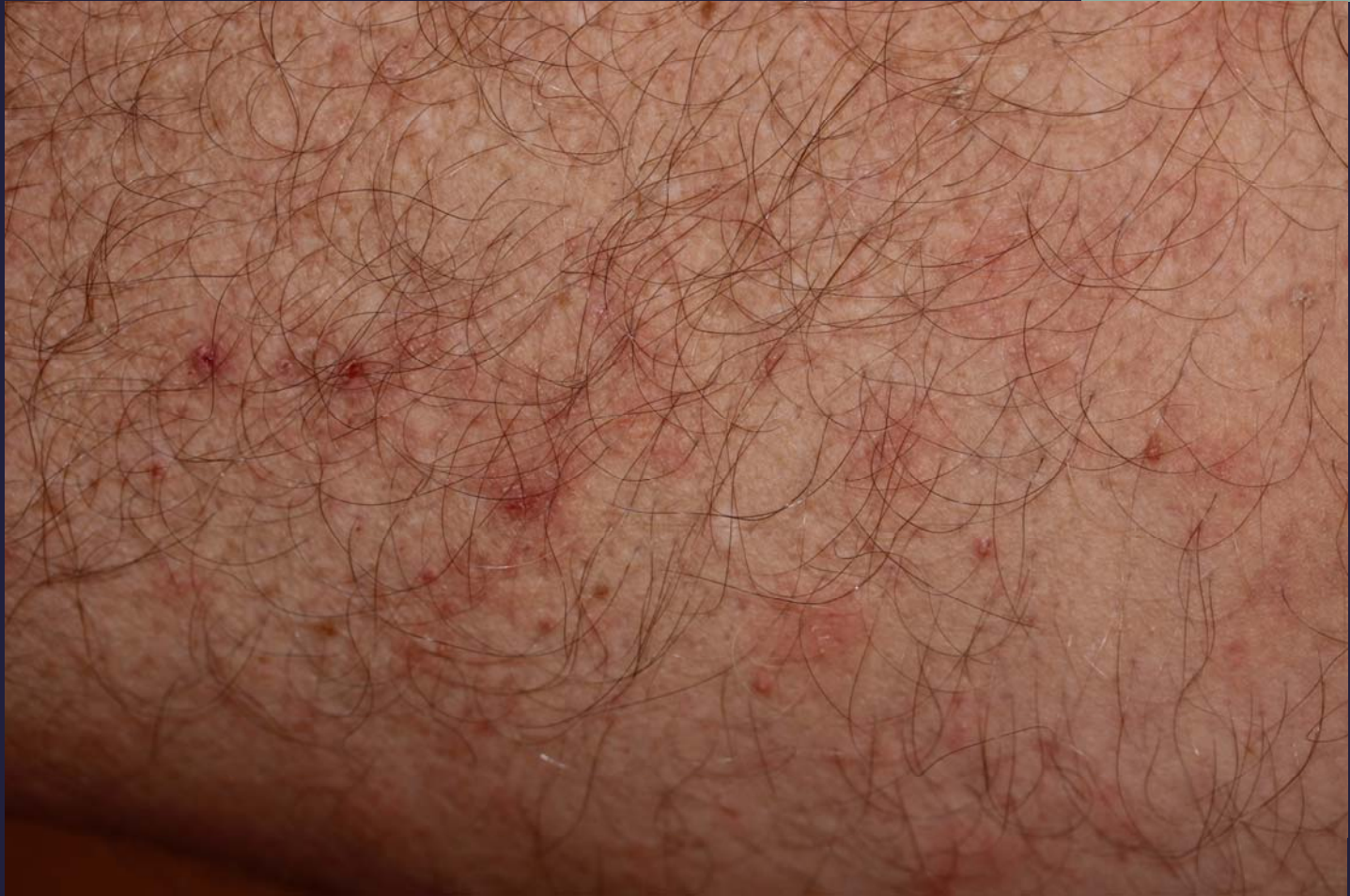# IMPETIGO

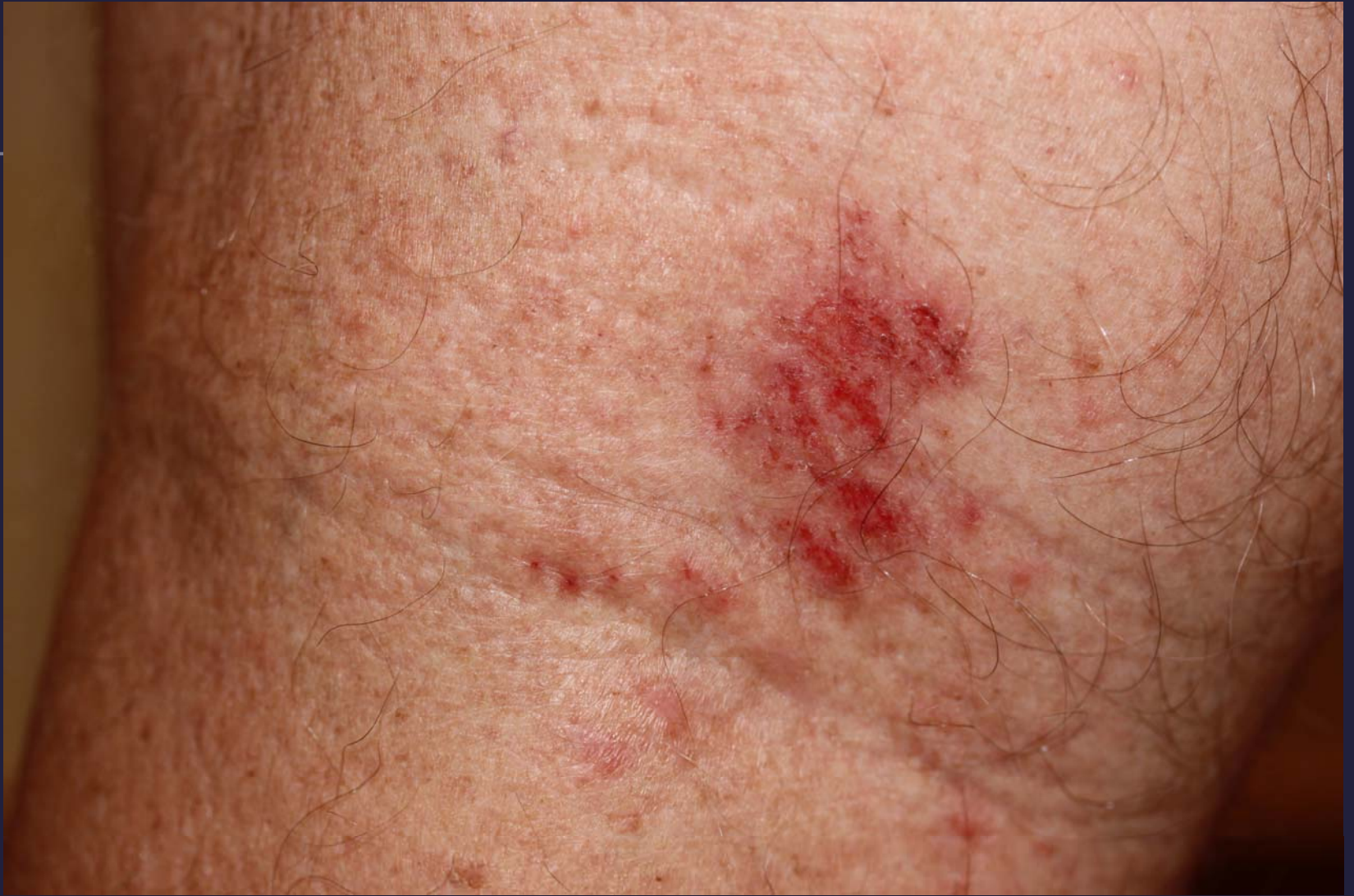- Staphylocoque doré ou streptocoque beta hémolytique
- Surtout chez enfant de 4 à 6ans
- Début lésions vésiculeuses entourées d'un halo inflammatoire, mais peu survenir aussi sur peau préalablement excoriée
- Puis lésions vésiculo pustuleuses
- Puis croûtes méliceriques
- Localisation surtout visage et atour des orifices naturels, mais aussi sur tout le corps et cheveux

# TRAITEMENT

- Protéinurie 21j+tard , recherche GNA
- Soins hygiène:
  - Couper les ongles courts
  - Linge de toilette personnel et changé chaque jour
    - Changement quotidien de linge de corps
    - Mettre du coton et vêtements couvrants
- Soins locaux:
  - Antiseptique, antibiotique locaux
- Parfois tt per os antibiotiques
- Chercher gîtes narines, oreille
- Très contagieux:
  - Éviction scolaire si lésions sans pansements,
  - Pas de piscine
  - Ne pas échanger le linge de toilette
  - Surveiller l'apparition d'une transmission aux autres personnes

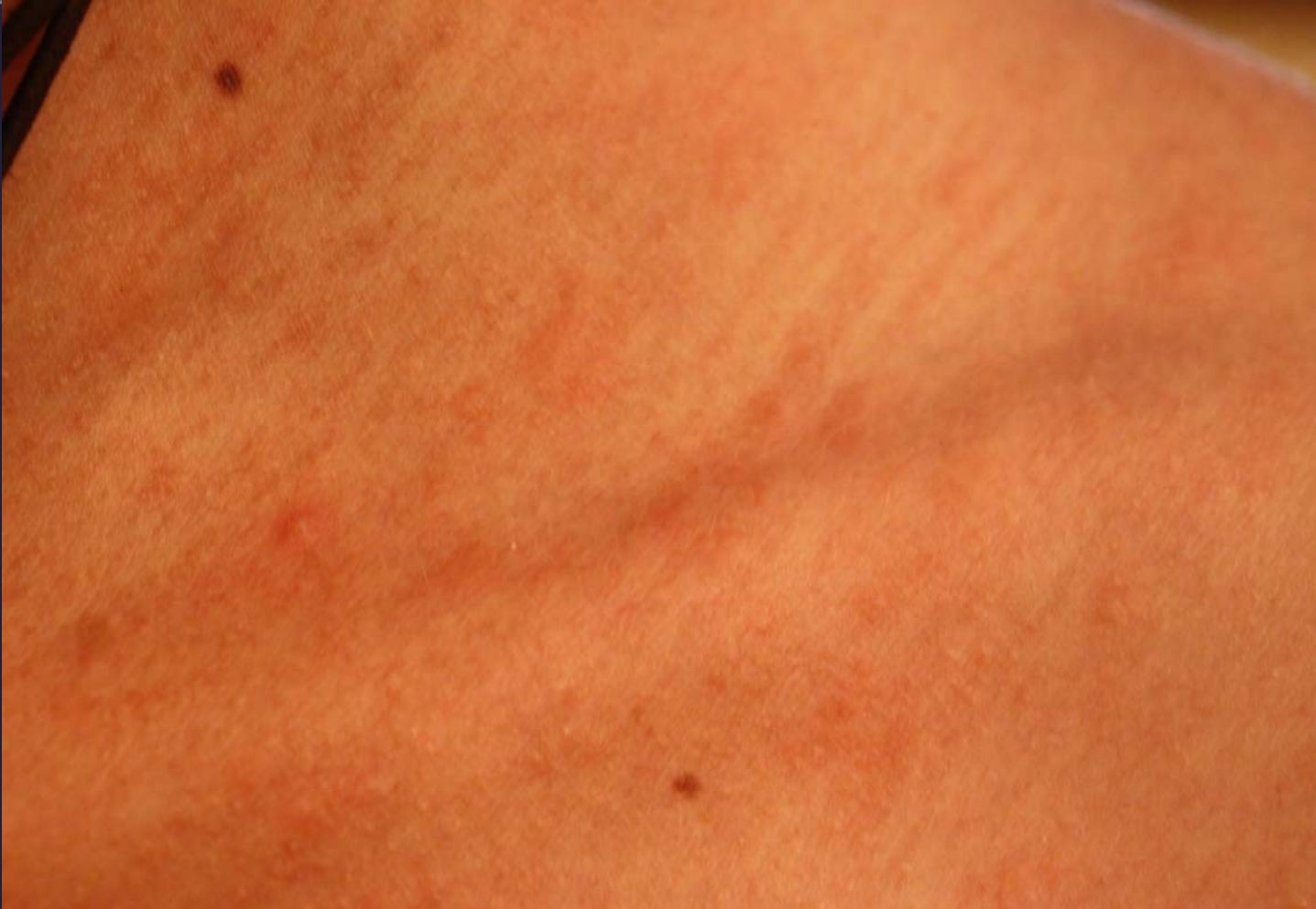# Ça pique

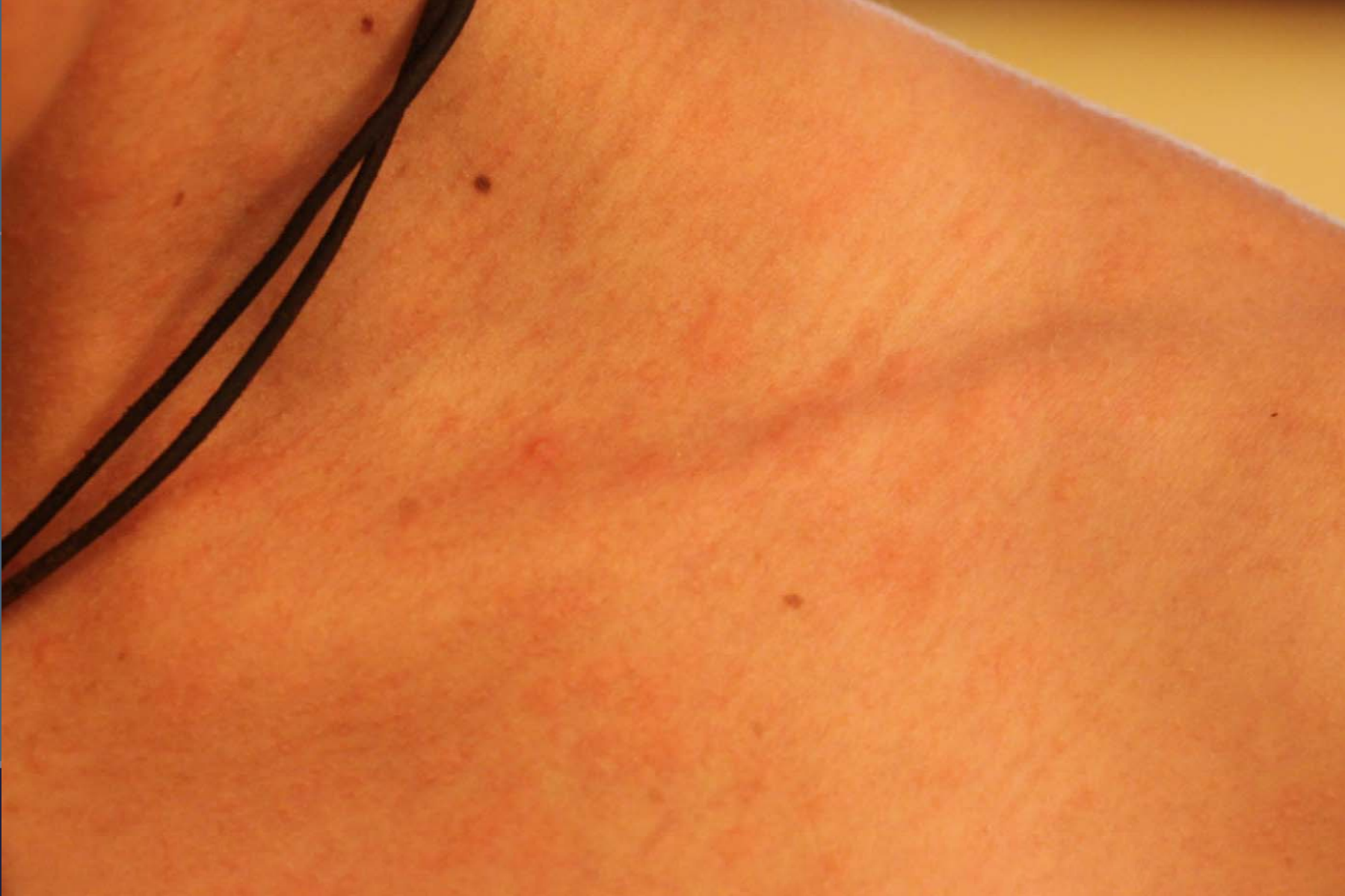

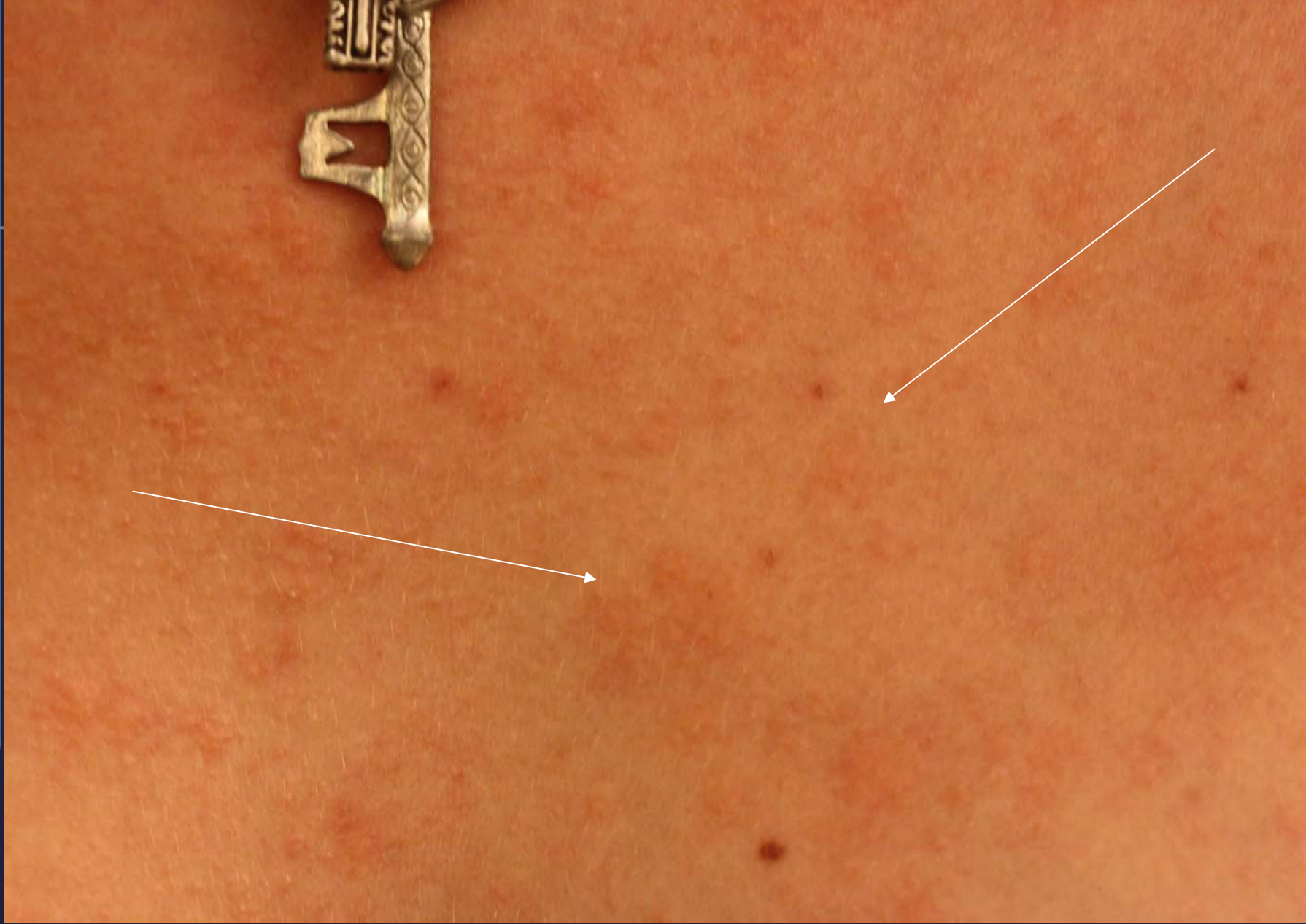



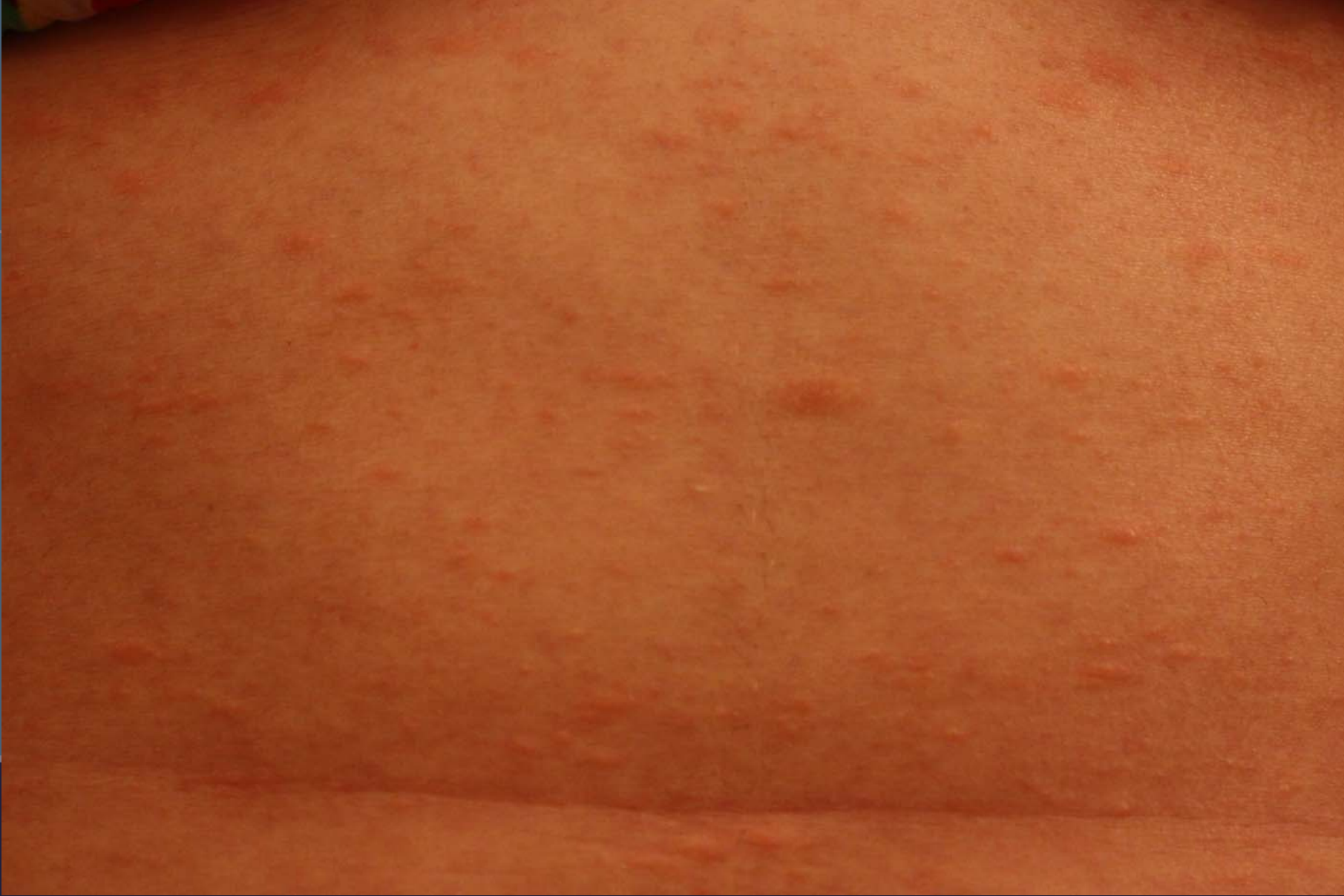
# Docteur, j'ai des plaques....





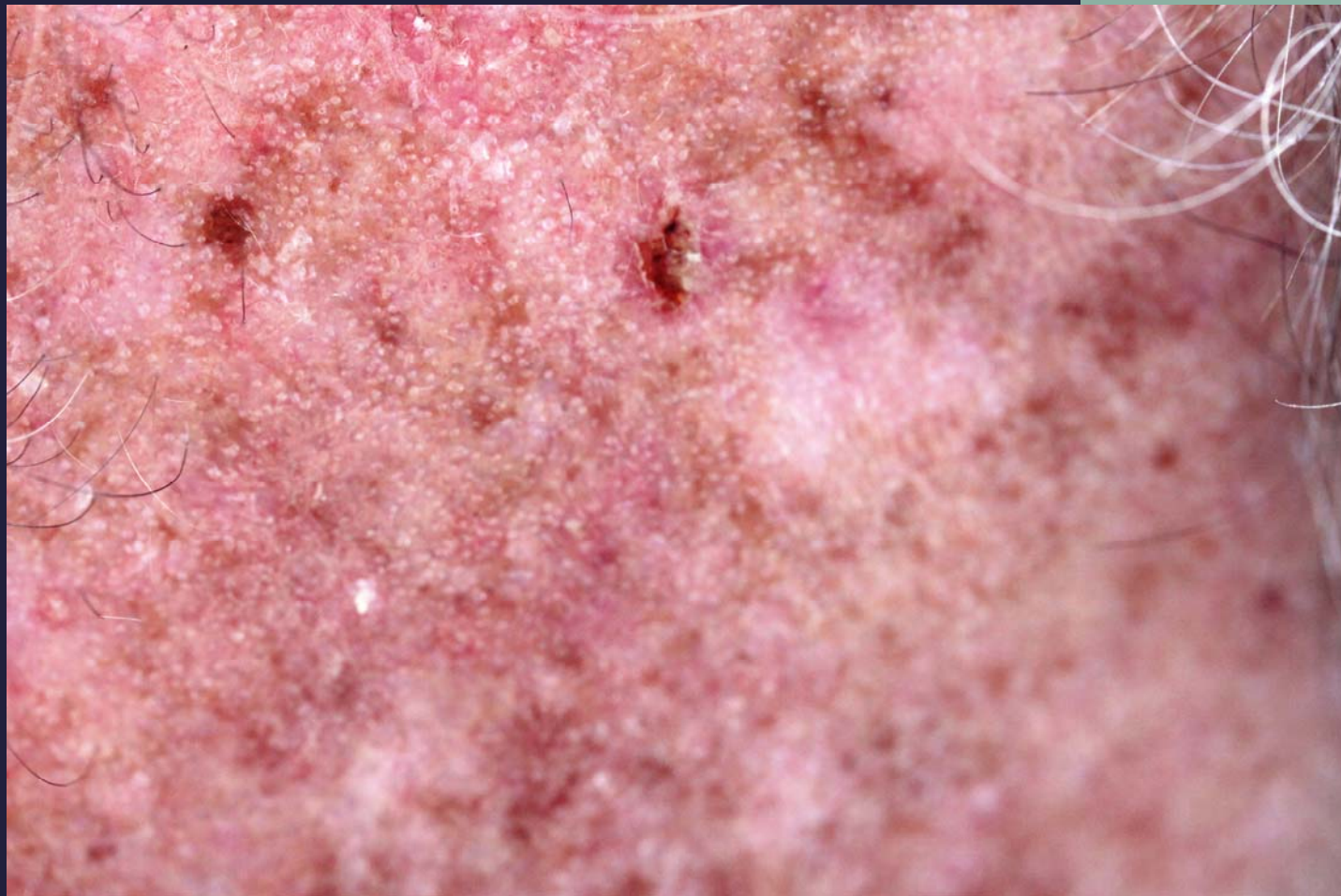


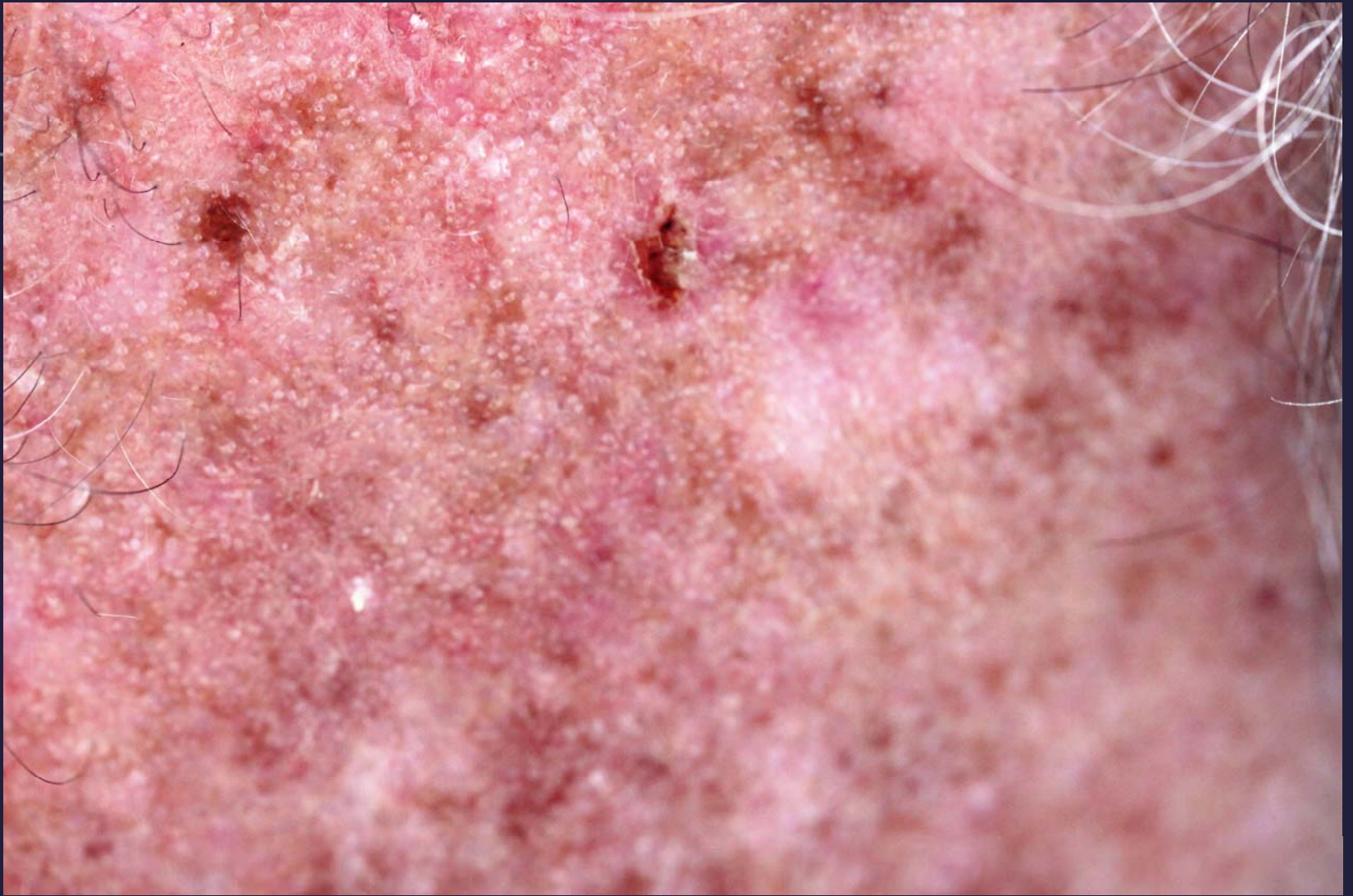
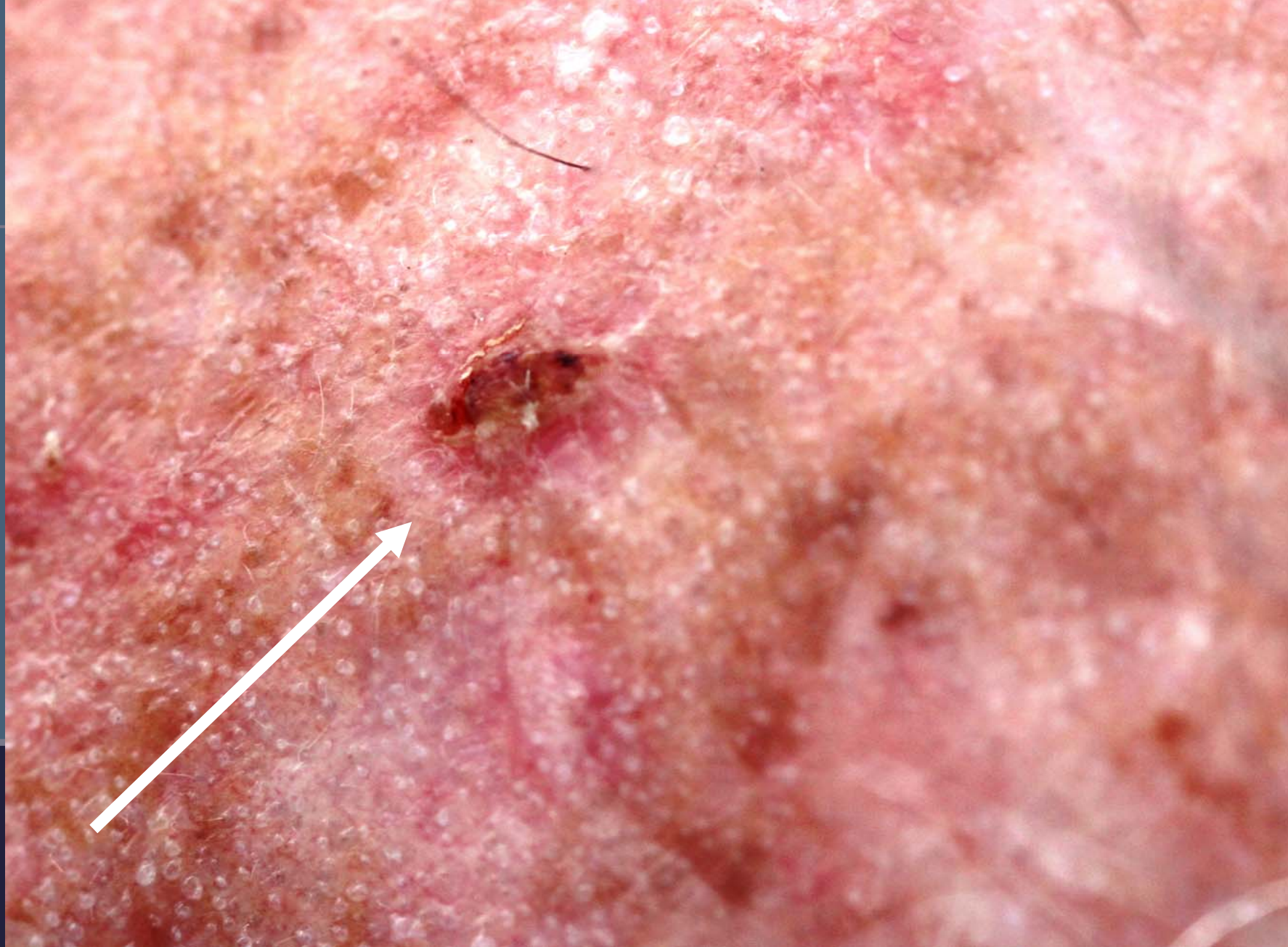# PITYRIASIS ROSE DE GIBERT

- Chez sujet de 10 à 35 ans
- Débute médaillon en anneau , de 2à 5 cm sur le tronc,
- Partie périphérique de l'anneau légèrement surélevée, rose, squameuse
- 10j + tard taches ovalaires de 1à 2cm de diamètre
- **Taches roses ou chamois avec fine desquamation**
- Tronc , cou, racine des membres
- Éruption épargne face , paumes mains et plantes des pieds
- Cause inconnue
- Pas de traitement, guérison spontanée en 4à6 s

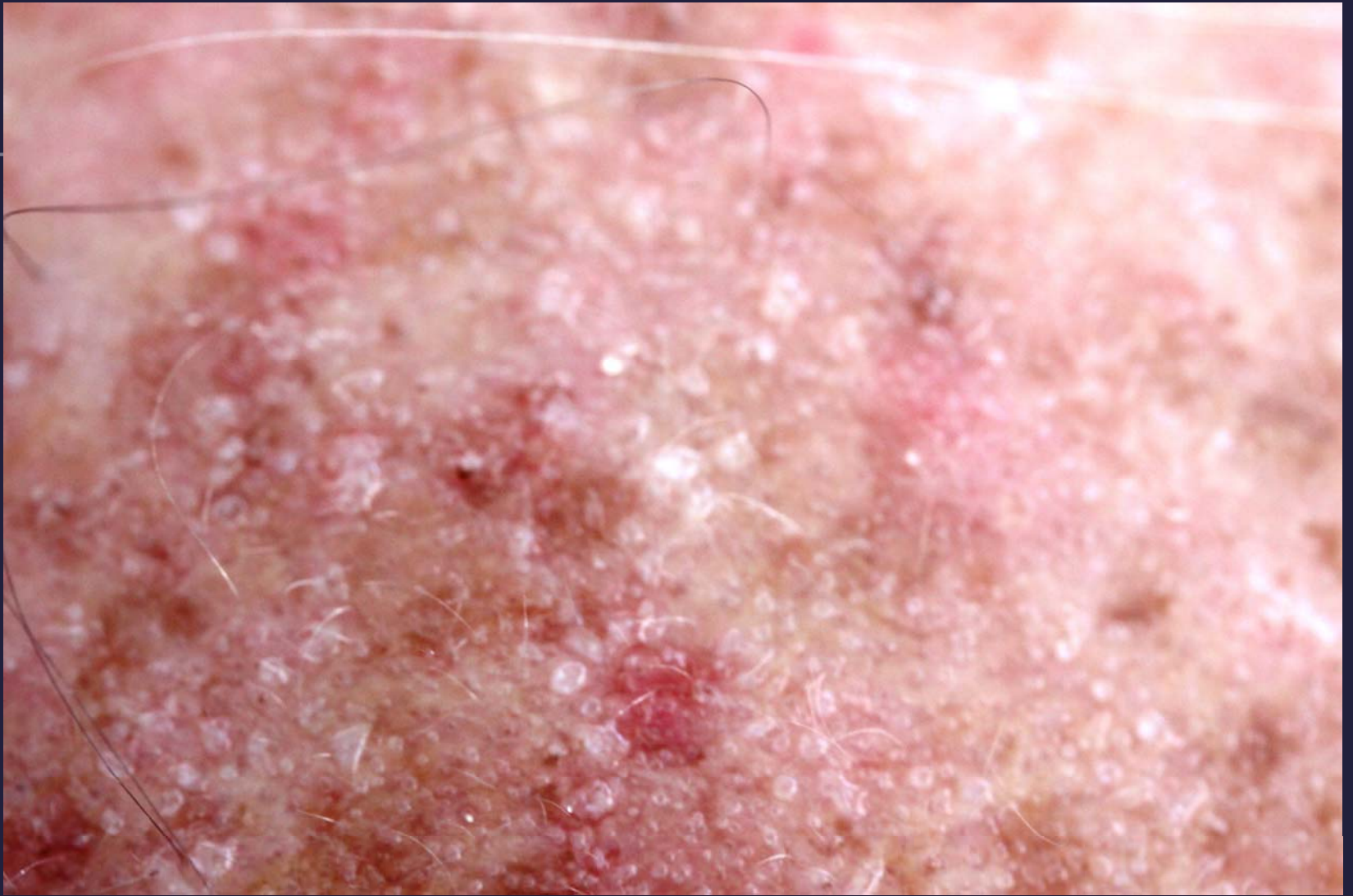# J'ai une plaie qui ne guérit pas











# Epithélioma Baso cellulaire

- Cancer cutané le plus fréquent
- Aspect habituel ulcération bordée par un bourrelet ferme
- Typiquement des perles à la périphérie, les rechercher à la loupe
- Prédomine sur les zones exposées au soleil
- Extension locale parfois importante , sous forme d'ulcération torpide
- Pas de risque de métastase

# TRAITEMENT

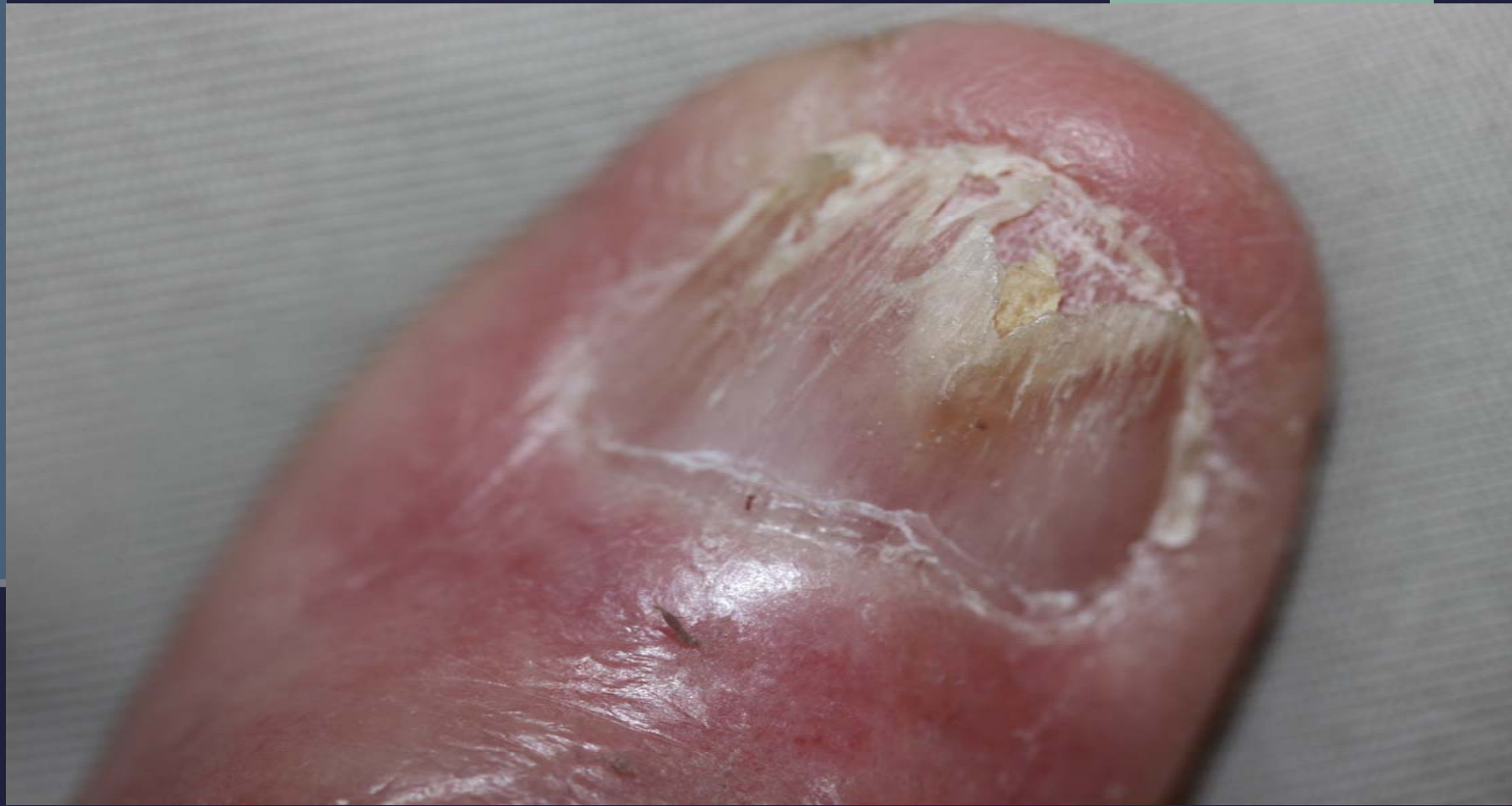## ■ PREVENTION

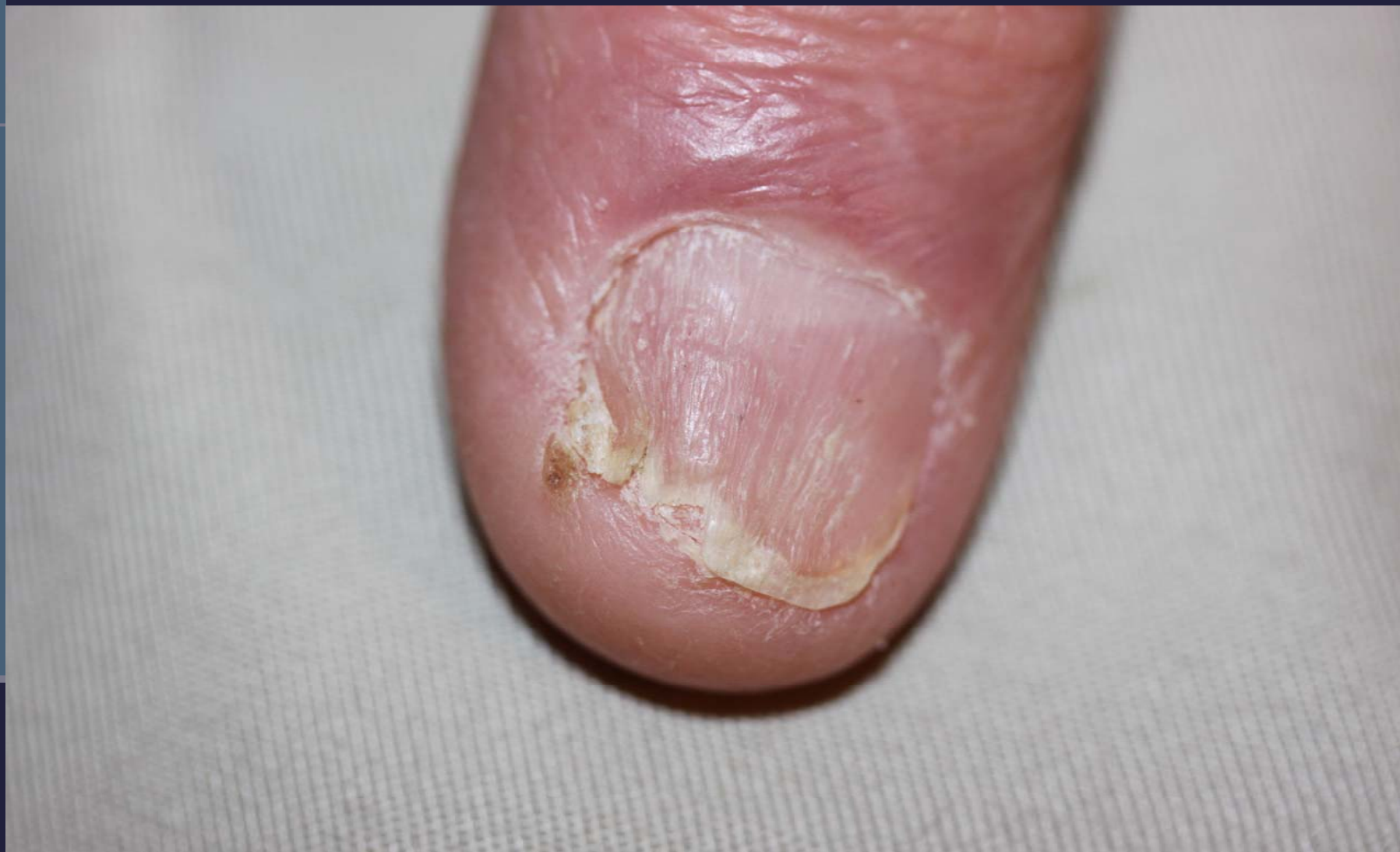- Éviter l'exposition solaire et aux lampes ultraviolets
- Biopsier toute lésion qui ne cicatrise pas dans les délais normaux

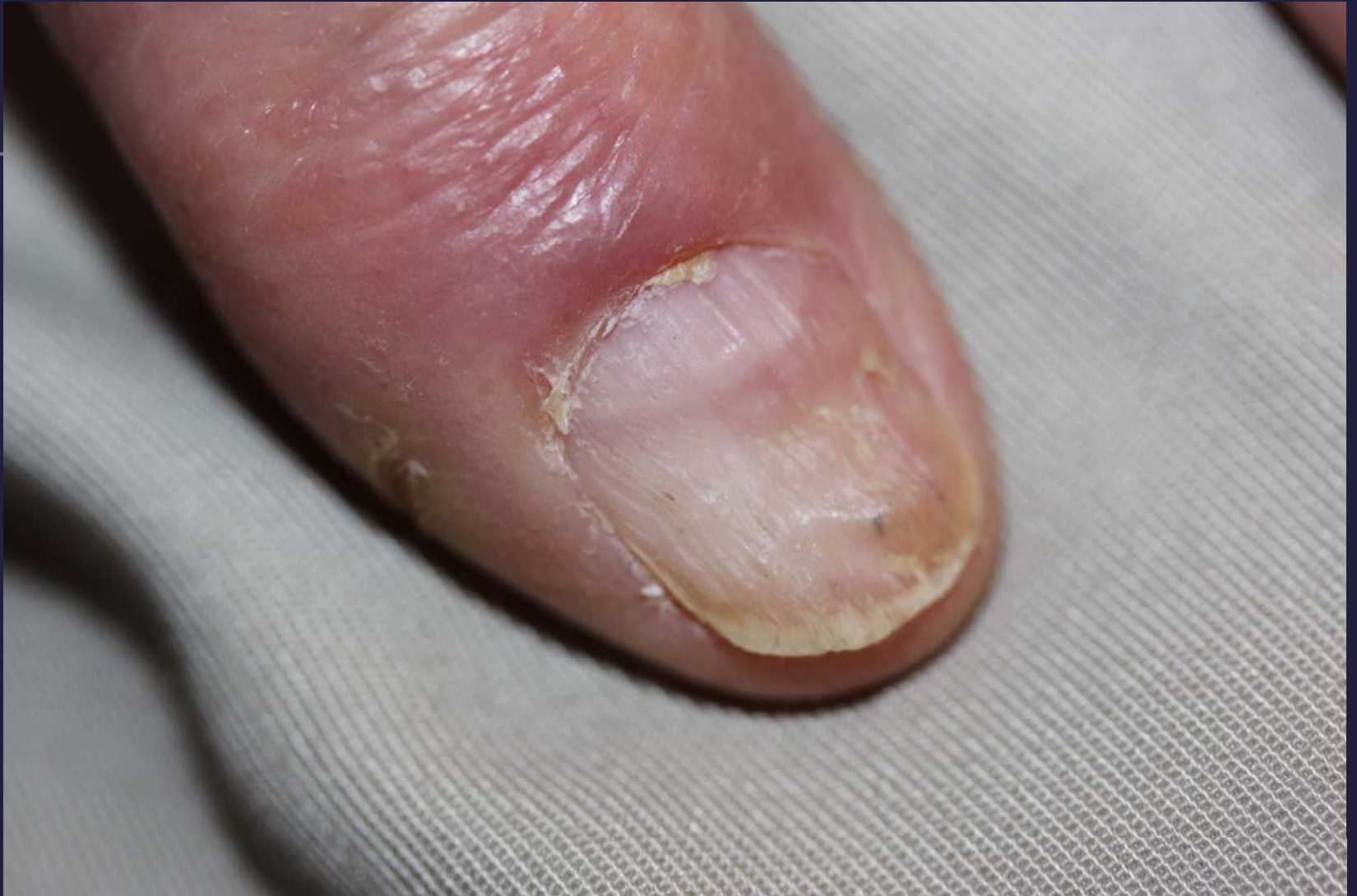## ■ CURATIF

- Exérèse de la lésion avec analyse histologique: traitement le plus fiable
- Doit passer en marge saine 5mm
- Si exérèse impossible:  
Chimiothérapie Effudix  
Radiothérapie  
mais risque de récurrence

# Mes ongles sont bizarres









# PSORIASIS